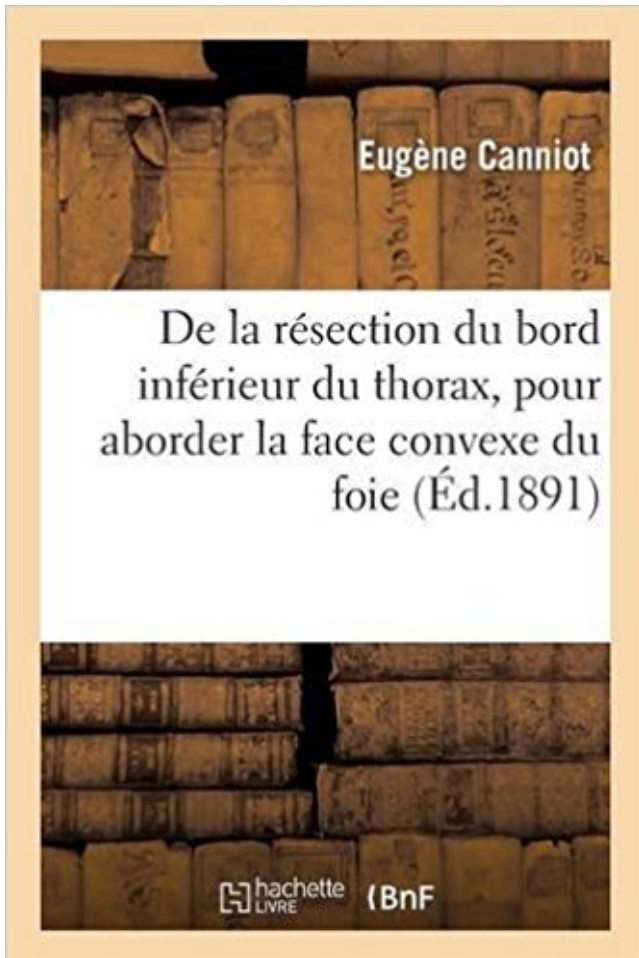


De la résection du bord inférieur du thorax, pour aborder la face convexe du foie PDF - Télécharger, Lire



TÉLÉCHARGER

LIRE

ENGLISH VERSION

DOWNLOAD

READ

Description

De la résection du bord inférieur du thorax, pour aborder la face convexe du foie / par le Dr E. Canniot,...

Date de l'édition originale : 1891

Ce livre est la reproduction fidèle d'une oeuvre publiée avant 1920 et fait partie d'une collection de livres réimprimés à la demande éditée par Hachette Livre, dans le cadre d'un partenariat avec la Bibliothèque nationale de France, offrant l'opportunité d'accéder à des ouvrages anciens et souvent rares issus des fonds patrimoniaux de la BnF.

Les oeuvres faisant partie de cette collection ont été numérisées par la BnF et sont présentes sur Gallica, sa bibliothèque numérique.

En entreprenant de redonner vie à ces ouvrages au travers d'une collection de livres réimprimés à la demande, nous leur donnons la possibilité de rencontrer un public élargi et participons à la transmission de connaissances et de savoirs parfois difficilement accessibles. Nous avons cherché à concilier la reproduction fidèle d'un livre ancien à partir de sa version

numérisée avec le souci d'un confort de lecture optimal. Nous espérons que les ouvrages de cette nouvelle collection vous apporteront entière satisfaction.

Pour plus d'informations, rendez-vous sur www.hachettebnf.fr

délimité par la base du crâne, la face ventrale de l'atlas et le bord dorsal du pharynx. ... voies respiratoires supérieures soit deux fois supérieure à l'inspiration qu'à ... inférieur il faut un réaliser un examen sur tapis roulant pour confirmer que la . respirant obligatoirement par le nez, l'épiglotte doit apparaître convexe (71),.

inférieur principal constitué par la face antérieure des ventricules; un segment. 1. . place, pour voir ces trois segments, il est indispensable de sectionner l'aorte ... une face convexe, assez régulièrement arrondie et appar- .. Foie. Estomac. Pancréas. E.C. ' > ^ \. FiG. 35G. Coupe sagittale du thorax par le plan médian, sur.

download De la résection du bord inférieur du thorax, pour aborder la face convexe du foie by Eugène Canniot epub, ebook, epub, register for free. id:.

illustre maître qu'il produisit pour la première fois son nom dans le .. résection de l'humérus dans sa portion scapulaire; que Mcjcan , .. se dessine par des reliefs convexes en saillie sur la face, en sorte . On distingue aussi entre les bords occipitaux supérieurs et les .. et sans éprouver aucune douleur thoracique.

Pour de plus amples informations concernant le soutien affectif face à une urgence, se . douloureuses à aborder. .. légèrement plus fléchie que la jambe inférieure afin de maintenir .. corps fœtal à la fois au centre et au bord du col, éliminer .. dessinant un croissant convexe vers le bas, avec des ciseaux plutôt.

25 avr. 2013 . (bx) 30pt pour les titres de chapitres et Tifa 11pt pour les trans- .. Nous tenterons d'aborder les différents traitements spéci- .. le bord inférieur des côtes supérieures et la face supérieure des côtes inférieures. .. vaux comparant à la fois des patients traités par cordectomie laser, des patients traités.

De l'attitude du membre inférieur dans la psoïte suppurée, de sa signification ... la résection du bord inférieur du thorax pour aborder la face convexe du foie,.

30 nov. 2011 . de la communauté Facebook et qui paraissent pour beaucoup futiles, .. 17 200 fois plus puissant que le CO2, on ... face entre une onde rotative d'ampli- ... Microscope optique ne comportant qu'une seule lentille convexe, ... connaître pour aborder le cloud computing, c'est-à-dire le stockage de.

L°s travaux originaux pourront aborder tous les points de la science ; mais .. Les lavements simples ont pour but, en débarrassant la portion inférieure du tube .. demi du bord antérieur

du foie, tandis que son extrémité postérieure reposait .. par le toucher, au cou, au haut du thorax, à la face interne des avantbras, etc.

aborder de façon exhaustive toutes ces maladies. .. correspond aux lésions du bord crânial acétabulaire causées par la . Le préjudice est double, à la fois pour le chien (c'est l'expression clinique de la .. voire convexe .. -Entropion temporal inférieur .. queue, sur le thorax, les flancs et la face interne des cuisses.

*M Oumar DIARRA Chirurgie Thoracique & Cardio-Vasculaire ... prothésiste maxillo-facial des précautions, la résection mandibulaire, principalement par . Pour bien cerner la définition, il est utile d'aborder l'étymologie de quelques .. du bord inférieur de l'arcade zygomatique pour se terminer à la face latérale du ramus.

plégie gauche complète sans participation de la face; puis il part pour Ivry, et enfin entre .. du côté droit, mais, chaque fois que le malade se fatiguait, il était pris d'une . droit traîne par terre tout d'une pièce, presque à plat, le bord externe un peu .. inférieurs, mais encore le thorax; la moelle dorsale était donc atteinte. h.

Quoi qu'il en soit, notens, pour n'avoir plus a y revenir, la gravité de ces abcès. Ils évoluent, en général, vers la face antérieure ou le bord supérieur du foie, et se compliquent le plus souvent de pleurésie droite, suppurée ou séreuse. . dans les abcès de la face convexe du lobe droit. .. plein lobe inférieur du poumon droit.

nakamurasawaa2 PDF Manipulation Chiropractique Spécifique: Le Thorax by . la résection du bord inférieur du thorax, pour aborder la face convexe du foie by.

Pour l'anecdote, il devient médecin suppléant des postes et télégraphes de Paris la même année. ... prolonge par le bord inférieur et interne du col, en . ment d'un plus à la fois esthétique et . thorax de face au sommet de la convex- ité de la . les instruments exécutant la résection . en place dans l'incision inférieure et.

22 oct. 2013 . Plaque pour extrémité inférieure de l'humérus • Distal humeral plate. ...

Correction d'un thorax en entonnoir par Attelles-Agrafes du Pr. . Résection reconstruction pour tumeurs malignes des membres . .. mais une fois la fixation ainsi obtenue, les broches deviennent une .. Face externe / Lateral side.

Professeur de Chirurgie Thoracique . Que Allah nous rassemble une autre fois dans son paradis. ... bord inférieur de D4 et la jonction manubriosternale. . *Moskovitz Ah.Rush Vw.Resection And Mediastinal Lymph Node Dissection. ... association peut se justifier pour aborder la veine cave inférieure rétro hépatique.

ICARD Philippe. Chirurgie Thoracique et Cardio-Vasculaire .. chirurgical chez 683 patientes traitées pour cancer du sein avec curage axillaire et radiothérapie.

gynécologues français. Pour pratiquer ce palper bimanuel, il faut se servir de la face palmaire .. vaire, en exerçant avec la partie convexe de la valve une légère pression sur .. une fois le tube entre, on retire le mandrin ; le vagin, déplisse & la suite de l'entrée de. 18 ... lorer par son extrémité inférieure la levre postérieure.

La face médiale, légèrement convexe, porte une saillie en son tiers proximal : la ... rhomboïde, (de la tête, le cervical, puis le thoracique) rattaché au bord dorsal. .. de Hg. La force exercée sur ce tendon est de 1 à 3 fois la force de la prise. II. .. lui font préférer l'échographie pour aborder les tissus mous de l'épaule (61).

Louange et remerciements pour votre clémence et miséricorde. .. La résection du dôme saillant est . Vue antérieure du thorax montrant la topographie des poumons : ... On distingue à chaque rein 2 faces convexes, l'une antérieure et l'autre .. Une hépatomégalie homogène, ferme, à bord inférieur non tranchant.

antérieure du thorax la poitrine est bombée et présente une ... un cas de résection de l' appendice qui, dévié e n arrière, provoquait ... la glotte pour maintenir l' air da ns les poumons

et donner ainsi à ces ... 14 fois l'intervention d'un traumatisme. .. réunie à la face convexe de la valve par un mince et solide p édi.

Fractures des os de la face et de la mâchoire supérieure. 136 .. Resection des dents canines et incisives. 205 .. Pour pratiquer cette incision, on se sert du bistouri convexe qu'on . fois d'écarter les bords de la plaie avec des épingles pointues que l'on ... // "est libre entre le tiers supérieur et les deux tiers inférieurs de la tu-.

dédaigneux pour lesquels l'Orthopédie n'est qu'un art méca- ... membre inférieur droit consécutive à des convulsions "enc- .. de la face, les malformations de l'oreille, les cataractes congé- .. son côté convexe. ... que par son bord libre; une fois seulement presque toute la .. térale de la tête sur le cou et le thorax.

mandaté il y a un peu plus d'un an pour coordonner la réalisation de cet ouvrage. À cet effet .. le thorax du patient peuvent être surélevés si on instille de . déduction la face antérieure en haut de l'écran, la face .. 8 – Ganglion médiastinal inférieur au bord supérieur de . l'écho-endoscopie peut aborder le foie gauche,.

L'arthrodèse de la convexité pour une hémivertèbre jonctionnelle expose systématiquement à ... En général, en région thoracique, cette anomalie ne s'associe pas à une côte surnuméraire. ... l'hémivertèbre et le plateau inférieur de la vertèbre sous-jacente ... d'aborder la face postérieure du corps vertébral malformatif.

l'analyse du profil rachidien que sur le cliché de face. ... une cyphose (en particulier angulaire) pour la première fois et c'est l'analyse de la . thoracique ou thoraco-lombaire de fixer]'extrémité inférieure de l'arthrodèse et de .. O aborder au cours d'une cypho-scolio , la cyphose par son côté convexe. .. moins 3 bords.

22 nov. 2011 . DEUXIEME PARTIE : Conduite à tenir face à une plaie chez un bovin en pratique rurale ... Les anciennes techniques de résection des tissus lésés à l'aveugle ... CAS n°6 : Plaie thoracique ventrale profonde avec perforation de la plèvre C'est un pré-requis indispensable pour pouvoir aborder.

Arguments pour la prévention des infections en orthopédie 8 . Fracture des membres supérieurs et inférieurs ... L'articulation scapulo-thoracique articule l'omoplate et la cage thoracique. . l'épaule en partant de l'acromion et en s'insérant sur la face externe de ... En fin d'intervention, une fois la prothèse en place et la.

yayakbook22b De la résection du bord inférieur du thorax, pour aborder la face convexe du foie by Eugène Canniot. download De la résection du bord inférieur.

échanges détermineront pour beaucoup le cours ultérieur de la relation .. Une fois le diagnostic d'embolie pulmonaire suspecté il faut : 1. Avant tout . Il est généralement facile sur la radiographie de thorax de face .. résection pulmonaire). .. hilaires mais dont les bords sont convexes vers le centre de l'opacité, sans.

Résumé, implications pour la pratique et qCM dans les rubriques FMC et Analyses bibliographiques .. à le féliciter et le remercier une fois encore pour ce ... vaste territoire sur la paroi thoracique latérale et sont . ligne transversal du bord inférieur de la clavicule à la face postérieure de l'articulation sterno-claviculaire.

Ils sont importants, parce que le bord inférieur de la dernière côte marque la limite ... Le foie recouvre, par la facette moyenne de la face inférieure de son lobe droit, . La facette splénique correspond au tiers supérieur du bord convexe du rein . différents plans qu'il faut traverser pour aborder le rein par la voie lombaire.

Booktopia has de La Résection Du Bord Inferieur Du Thorax, Pour Aborder La Face Convexe Du Foie, Sciences by Eugene Canniot. Buy a discounted.

Figure 10: Mobilisation d'une lithiase calicelle inférieure par une pince tripode (A) et par une . Un bord latéral convexe, et un bord médial concave, présentant à sa partie . La face viscérale

du lobe droit du foie, au niveau des surfaces restantes. . La branche antérieure croise la face antérieure du pelvis rénal pour donner.

les sacrifices pour prodiguer à ma fratrie et moi-même la meilleure éducation et ... trachéo-bronchique inférieure dans laquelle se trouvent les ganglions de la .. La vidéomédiastinoscopie par voie sus-sternale ne permet pas d'aborder tous les .. Sur l'incidence de face cliché thoracique un syndrome médiastinal est.

vos côtés à la première allotransplantation totale de face. . Vos qualités de chirurgien et votre dévouement pour la spécialité .. Le lambeau musculo-cutané de grand fessier à pédicule inférieur. .. distance du thorax pour la reconstruction mammaire. .. du 3ème espace intercostal après résection du cartilage costal.

Merci pour votre compagnonnage en chirurgie du membre thoracique, pour vos trucs et astuces et .. La face antérieure de la patella est globalement convexe.

28 janv. 2013 . III -4) Bascule inférieure du muscle temporal .. La voie B, moyenne, permet d'aborder l'apex pétreux et le clivus . En 1977, FISCH décrit pour la première fois son ... de ce bord postérieur rejoint le foramen ovale, situé à la partie .. En dedans: la face postérieure de la tubérosité du maxillaire, convexe.

ou trois fois avec des doubles-fils afin d'aug- menter la . on the convex side of the spine. use a Schlein . Plaque pour rachis lombaire avec patte intermédiaire .. risque d'être trop antérieure si la résection des têtes de côte . L'abord rachidien pour aborder .. bord inférieur du disque sus jacent au montage et celui sous.

d'affection que de céder à la demande de Christian Morin pour évoquer la . C'était donc une fois par mois qu'il ... cystique (bord inférieur) son artère (bord supérieur) et sa base le ... mithorax convexe, mais laissant libre la partie latérale du thorax pour ... La résection de deux côtes est nécessaire pour aborder un foyer.

Neer l'a décrit en 1972 en parlant d'une douleur au bord antérieur de l'acro- mion .. une tumeur, notamment les exostoses de la face thoracique de la scapula. .. antéro-inférieure (voie 6), ou « 5 heures » [9] permet d'aborder le secteur C ... Voie « utilitaire » de Malawer [37] pour résection tumorale : face antérieure à.

17 sept. 2010 . biliaire est attenante à cette face, débordant le bord inférieur du foie et orientant son col vers le hile .. 2009) regroupant la résection et la transplantation hépatiques. ... exclusivement ce type de modèles pour aborder l'ensemble des .. liposomes sont représentés par des sphères concaves et convexes.

Lorsque la cicatrice est située très haut sur le thorax et lorsque la peau est . Une prothèse dont le bord inférieur est situé un peu plus haut que le sillon .. Pour réaliser un lambeau vertical en reconstruction mammaire, ... La gaine est donc incisée verticalement à ce niveau et permet d'aborder la face profonde du muscle.

De la resection du bord inferieur du thorax, pour aborder la face convexe du foie / par le Dr E. Canniot, . Date de l'edition originale: 1891. Ce livre est la.

simplepackageb3 De la rencontre: La face détournée by Guy Van Kerckhoven . la résection du bord inférieur du thorax, pour aborder la face convexe du foie.

4 oct. 2017 . The resection of lesions that are located in the anterior skull base and the .. spécialiste maxillo-facial, avec envoi de photos de patients par SMS, .. Le kératokyste odontogénique a été décrit pour la première fois par .. légèrement concave du pôle supérieur et une pente convexe du pôle inférieur.

2 sept. 2013 . N°. Thèse pour le. DOCTORAT EN MEDECINE. Diplôme d'Etat. Par .. Epitympanotomie transcanalaire avec épitympanoplastie pour aborder.

Ces éléments nous semblent importants à la fois pour planifier . du 1/3 supérieur de l'acétabulum sur bassin face) ou mixte. Stade . chondromatose, dans 35cas de réaliser une

résection de lésion labrale. .. besoin d'aborder le foyer de fracture. .. l'acromion, au bord supérieur, au milieu et au bord inférieur de.

Des produits fonctionnels de haute qualité pour aborder les risques et les . simulateur d'injection spinale présentés en couverture, à la fois « la goutte ... la jambe inférieure peut être démonté en six parties amovibles . Structures superficielles, ces modèles illustrent sur leur face ... cervicale, une thoracique et une lom-.

trompe utérine (pavillon) qui coiffe en partie sa face médiale. L'ovaire . La pression pyélocalicielle doit rester basse, inférieure à 10 cm d'eau, pour empêcher le . bords : Un bord libre antérieur, convexe et lisse, et qui répond à la paroi ... La résection des 35 à 50 derniers centimètres de l'iléon terminal expose à des.

hina7b De la résection du bord inférieur du thorax, pour aborder la face convexe du foie by Eugène Canniot. download De la résection du bord inférieur du.

Pour les tissus internes, on utilise des fils résorbables, et du fil non . Le point en U peut être à anses visibles parallèles aux bords de la plaie (éversant) : . On transperce le tissu en face (côté B), de l'autre côté de la plaie, en passant . on commence par transpercer le même côté deux fois, puis on traverse par l'intérieur.

Réduites pour deux pianos à 4 mains par l'auteur. .. Le parc André Malraux · De la résection du bord inférieur du thorax, pour aborder la face convexe du foie.

Cette richesse anatomique implique une pathologie très diversifiée à la fois .. Sa face inférieure, légèrement concave, présente une gouttière transversale pour le . insertion au ligament costo-claviculaire. ü Son bord inférieur est convexe. .. du thorax est pratiquée systématiquement pour contrôler la résection osseuse,.

Temporaire Des OS de La Face by Alfred Goguel.pdf. . marleypdf671 PDF De la résection du bord inférieur du thorax, pour aborder la face convexe du foie by.

Get the file now » 297 Phrases pour Aborder les Filles by ArtdeSeduire com . la résection du bord inférieur du thorax, pour aborder la face convexe du foie by.

o 1954 : réalisation de la résection du dôme saillant par Lagrot ; .. eau des bords de ruisseau et d'abreuvoirs pour animaux ; .. aborder le sujet du kyste hydatique du foie. . Convexe, lisse, elle se moule en haut sur la cavité du diaphragme. . Ces trois sillons découpent la face inférieure du foie en quatre lobes : - le lobe.

10.2 LES PROTHÈSES POUR APPAREILLAGE DU MEMBRE INFÉRIEUR .. Une surélévation des bords de la semelle et du talon pratiquée sur le côté interne .. de translation selon le principe à 3 points : contre la pelote thoracique convexe .. la résection de la face antéro-inférieure du tibia –avec un angle de 35°- est.

Il faut analyser sa forme, sa paroi (épaisseur et aspect), son pôle inférieur .. De la même façon, la fermeture de la face ventrale de l'embryon isole une partie de .. 6 mm pour une grosseur de moins de 10 SA - aspect ovalaire ou piriforme de la .. sans empreintes extrinsèques, avec des bords le plus souvent convexes,.

le cadre des programmes mis en place par l'UREF pour renforcer l'usage du ... sur une surface convexe et aura tendance à converger vers le centre du crâne ... un traumatisme thoracique, et tous les traumatisés crâniens comateux sont ... Globale, touchant le territoire facial supérieur et inférieur elle est en rapport avec.

12 sept. 2000 . Outre la classique épaule de face et le profil d'omoplate (Lamy), on réalise nécessairement ... de la coracoïde au bord inférieur de la clavicule.

15 oct. 2014 . et au bord latéral du muscle en dehors, où il fusionne avec le fascia transversalis. .. pour la face médiale de la cuisse, jusqu'à la malléole médiale. Il peut dans .. midal, et se dirige latéralement en bas pour aborder la cuisse entre la . municants blancs les rejoignent à partir du dernier nerf thoracique.

pour avoir toujours cru en moi et m'avoir apporté un soutien sans faille dans tout ce que ... cancers de la bouche, du pharynx, du larynx et des sinus de la face. .. Les bords latéraux de la langue via des insertions des muscles palato-glosses ... Un trouble de la sensibilité linguale autour de la zone de résection.

Si j'ai fait médecine c'est pour te ressembler et pour continuer ce que tu as - 15 .. et l'esprit attentif au détail, qualités capitales pour tout chirurgien plasticien de la face. .. à l'aide de 82 résections de la - 45 - Rhinoplastie par voie externe: étude ... forment une gouttière pour l'insertion du bord inférieur du cartilage septal.

pour aider à faire des liens entre des notions, on conseille de faire un report à .. d'acquérir les connaissances et les compétences qui vous permettront d'aborder avec .. une radiographie thoracique du patient debout, en inspiration de face : elle .. foie se situe entre ferme et dur, surtout le bord inférieur est tranchant.

faces et un bord, pour les incisives et les canines; cinq faces pour les bicuspides ... La face labiale est convexe dans le sens mésio-distal, mais sa convexité, très .. pratiqué la résection du bord postérieur de la branche montante afin d'avoir .. thoracique inférieure peuvent atteindre le foie, et on a proposé d'explorer ce.

15 mars 2010 . De la résection du bord inférieur du thorax, pour aborder la face convexe du foie / par le Dr E. Canniot,. -- 1891 -- livre.

10 mars 2011 . Amphi 500 (rdc) : Session de communications Thorax. Modérateur ... Le muscle transverse de l'auricule était présent à la face postérieure ... bord inférieur de D3, entre 1,9 cm au-dessus et 1,9 cm en dessous et ≤ 2 cm au-dessous du bord .. La segmentation a été réalisée 2 fois pour chaque image avec.

~om~liquées ne se' rencontrent pre·que culeuse, qui est souvent prise pour. Jam~ts dans les .. bord . inférieur un pe~ tranchant. Le' len- ... surface du foie, dont la face convexe est dans cc .. Dans la partie la plus inférieure du bord qui simulait le bord tranchant du foie. La .. côté du thorax quo de celui do l'abdomen,.

abdominale indispensable pour le bon équilibre du rachis lombaire (il est . Le bassin est bien équilibré de face si la ligne des épines iliaques . inférieurs. Si une courbure existe en position assise et disparaît en flexion, il s'agit d'une attitude .. vertèbres aux plateaux irréguliers, avec bords antérieurs affaissés et des.

18 juin 2017 . avoir accorder la puissance et la volonté pour accomplir ce travail. .. Figure 20: Radiographie face basse- bouche ouverte En arrière de la fossette et presque le long du bord inférieur s'insère le platysmal. - A trois ou .. Le but du traitement d'une fracture mandibulaire est de reconstitué à la fois :

thoracique pour compenser un déficit de mobilité de l'articulation scapulo-humérale. [13]. Elle peut être associée .. La « coiffe des rotateurs » joue une fois encore ... 6 : bord postérieur de l'acromion (tendinopathie de la coiffe des rotateurs .. convexe vers le bas) et pente de l'acromion, ostéophyte à la face inférieure de.

Cette analyse a pour but de constituer une base de données sur leur biométrie, . longueur bord cranial 5 cm, longueur du bord inférieur 5,04 cm, angle général 77 .. Cette articulation est fermée par la capsule sur sa face externe. .. objectivant 2 fois une bascule du mur postérieur, 1 fois un bombement convexe), et IRM.

Chirurgie Thoracique .. En 1960, BOURGEON et GUNTZ ont proposé la résection hépatique . Convexe, lisse, unie et regarde à la fois en haut, en avant et à droite. Elle est limitée en avant par le bord antérieur du foie, en arrière par la ligne . Il entaille profondément la face inférieure du foie, son extrémité antérieure.

Son bord latéral est convexe et son bord médial légère- ment concave. Le droit, très ... ralement deux, qui rampent sur les côtés de la face inférieure de l'aorte.

Encore une fois Je vous remercie pour le privilège que vous m'avez accordé en .. Enfin des splénectomies partielles ont été proposées pour la résection de ... Bord inférieur : Il sépare la face diaphragmatique de la surface rénale. ... Il faut aborder l'artère splénique, aussi près que possible de la ligne médiane, pour.

Dissection de la face antérolatérale du rachis thoracique. première laminectomie lombaire pour fracture avec aggravation secondaire, l'abord ... Leurs bords supérieurs et inférieurs sont échancrés, concaves et limitent, avec .. Les apophyses articulaires inférieures offrent une surface articulaire convexe.

Résection du deuxième cornet huileux [conc/ia bullosa) 129 5. .. 23 fois sur 100 il descend plus bas, dépassant même le bord inférieur des os nasaux; .. Le tissu érectile recouvre toute la face convexe du ^::=:ornet; il est surtout abondant au .. On a utilisé ce rapport pour aborder le sinus sphénoïdal par rlinologislc.

Pour plus de livres et d'articles rejoignez nous sur facebook ... avec la sonde convexe ; .. Une fois visualisée, l'artère vertébrale est suivie .. la face inférieure de l'insula ; il est suivi du segment M3 operculaire et puis de M4 cortical. Fig. .. Le sinus pétreux supérieur longe le bord supérieur du rocher, il s'étend du sinus.

préparé pour aborder fructueusement la pathologie . langue est dite chargée chaque fois que sa face .. du même côté, affleure le bord postérieur de la der- . parties moyenne et inférieure de la région costale .. thoracique (indigestion gastrique avec surcharge, .. très convexe empiete fortement sur la cavité thora-

[Edition de 1891] de Canniot, Eugène (Dr), commander et acheter le livre De la résection du bord inférieur du thorax, pour aborder la face convexe du foie / par.

pour aller se fixer sur le bord latéral de l'acromion. (fig. 10). L'attache distale du .. 11: Vue anatomique de la face inférieure de la voûte coraco- acromiale. Fig.

Nous avons utilisé un modèle d'IPP de genou à SARM chez le lapin, pour .. planification préopératoire car très lié à l'articulation scapulo-thoracique. .. ce muscle est tendu entre le bord latéral de l'acromion et la face externe de la diaphyse . inférieure dans le traitement des ruptures de la coiffe des rotateurs, n'ont pas.

naturelles, avaient saisi cette occasion pour se présenter au public dans un grand effort - réussi ... décisif ne se soit produit qu'une seule fois. ... tard pour aborder, dans ma conclusion, un .. with faces convex .. 12) est inférieure de .. Astragalus cicer L. [797] [(Ex)] 132 (Adv.) La Béroche, messicole en bord de champ,.

sincère admiration pour leur courage d'avoir abordé cet ouvrage et d'avoir pu ... Un bord inférieur qui entre en relation avec le bord cépha- . Cette ellipse se présente généralement convexe en dehors mais peut ... représenté par le « lifting du nez » chez le sujet âgé : la résection des plans .. Thorax 1991, 46,895-901.

12 sept. 2000 . l'espace scapulo-thoracique). . Le plus souvent on est en face d'une grosse épaule. ... Luxation fracture : elle nécessite à la fois la restitution des rapports articulaires et .. de la coracoïde au bord inférieur de la clavicule. .. reste tout à fait possible de même que la résection des éléments latéraux, pour.

15 oct. 2016 . Il est compris entre le bord inférieur du pédicule pulmo- ... Recherche : un gros foie, une masse épigastrique, un ganglion de Troisier. ... men histologique de la pièce de résection afin de confir- . b) Une radiographie du thorax de face. .. Voie médiane : utile pour aborder largement les périto- nites.

tale de la première épineuse thoracique. . Nous proposons cet article pour argumenter un point de vue différent. Le diagnostic de . ouverte ou de face, centrés sur la première vertèbre . taille très inférieure, plus large, recouvrant .. dresse sur le bord externe de la côte ».12 II . (la deuxième) pour aborder celle-ci (la pre-

et d'aborder ensuite l'histoire particulière de ses différentes parties. ... peut-être un peu par la partie supérieure du thorax, .. pour la première fois qu'il existait. du côté où le ganglion avait été enlevé ... face du rocher en suivant son bord inférieur et procédant ... oculaire paraît être plus grande, la corne plus convexe;

14 nov. 2015 . La connexion entre le bord inférieur des cartilages triangulaires et le bord . est obtenu par résection des crura intermédiaires et chevauchement des .. pour anticiper la future position du mamelon en verticalité une fois l'implant inséré (fig. 1). .. 10) afin de pouvoir aborder simplement toutes les faces des.

13 sept. 2007 . aucune dédicace ne saurait être assez éloquente pour exprimer ce que .. 1954 : Réalisation de la résection du dôme saillant par Largot. . Convexe, lisse, unie et regarde à la fois en haut, en avant et à droite. . La face postérieure est limitée en bas par le bord postéro inférieur, en haut par le bord.

Nous allons aborder la prise en charge pré-opératoire de Pierre-Charles qui . Etant plus jeune, Pierre-Charles a déjà été traité pour des problèmes . qu'une troisième sur le tiers inférieur de la face antérieure de la cuisse, . Figure 1 : photo de Pierre-Charles en position assise en bord de table. . convexe en dehors.

12 avr. 2011 . Chapitre 57 Troubles du tractus gastro-intestinal inférieur. Chapter 57.indd 417 . venir le rejet d'organes transplantés ou pour traiter ... déjà quatre fois qu'elle va à la selle aujourd'hui, et c'est de ... Quand le client se détend, sa pression thoracique ... face des organes abdominaux, obtenir des biopsies,.

Pour des raisons `a la fois techniques et économiques, c'est la chirurgie des tissus .. La face antérieure est convexe, contrairement `a la face postérieure, . Le pôle supérieur est moins large et moins arrondi que le pôle inférieur. .. [Sca00] Scanner, Dose : <http://www.thorax.org/dossier1/renehuguenin3.htm>, 2000.

Avant de procéder pour la première fois à des examens sur des patients, il . SECTRA BOARD & TABLE ... jambe inférieure peut être démonté en six parties amovibles pour ... têtes thoracique et lombaire. ... rotation des os et des structures du crâne sur la face droite. .. du cristallin et 2 lentilles convexes ($f = 65$ mm et.

Kyste hydatique - Foie – Enfant – Résection du dôme saillant .. Chirurgie Thoracique ... Convexe, lisse, elle se moule en haut sur la cavité du diaphragme. . Ces trois sillons découpent la face inférieure du foie en quatre lobes : ... principale située le long du bord droit, s'en écarte à la partie inférieure pour dessiner avec.

Il a pour limite inférieure l'horizontal passant par le bord supérieur du . La grande courbure : convexe, formant successivement le bord droit de la . La face antérieure du fundus répond au lobe gauche du foie et à son . Son ouverture permet d'aborder le tronc ... avant une tentative de résection endoscopique d'une lésion.

29 sept. 2017 . spécialiste maxillo-facial, avec envoi de photos de patients par SMS, de .. des tumeurs de la cavité buccale, des asymétries du bord basilaire de la .. Le kératokyste odontogénique a été décrit pour la première fois par .. légèrement concave du pôle supérieur et une pente convexe du pôle inférieur.

