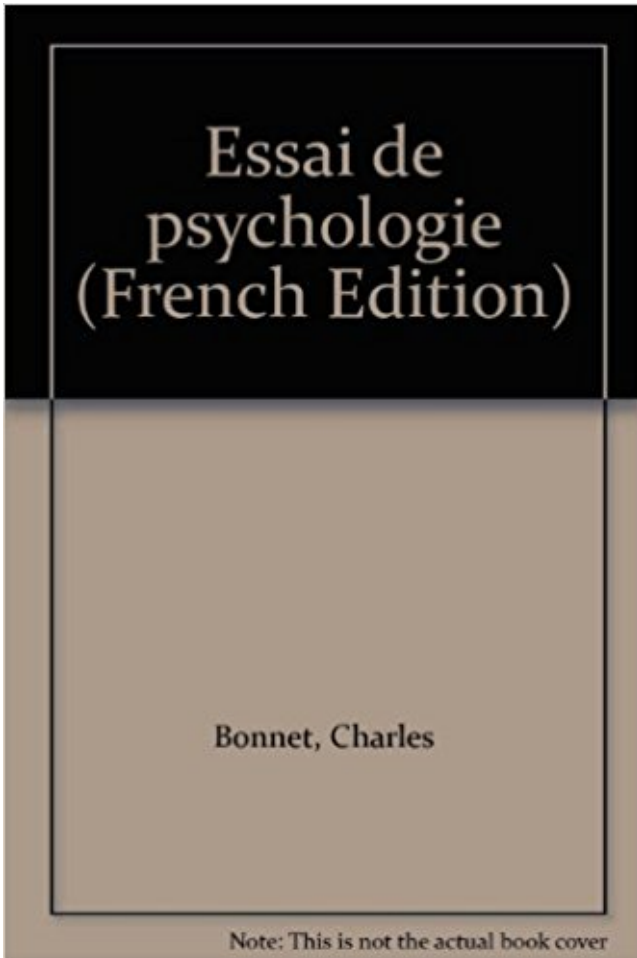


**Anatomie de la macula (Leçons d'anatomie et de physiologie ophtalmologiques...)  
PDF - Télécharger, Lire**



TÉLÉCHARGER

LIRE

ENGLISH VERSION

DOWNLOAD

READ

## **Description**

La DMLA ou dégénérescence maculaire liée à l'âge, est . Anatomie et physiologie de l'œil  
humain .. dans le service d'ophtalmologie du CHU de Saint-  
11 mai 2004 . 110e Congrès de la Société Française d'Ophtalmologie. GLAUCOME . Anatomie

et physiologie de la circulation rétinienne. Anatomie et.

Présentation clinique, anatomie fonctionnelle de la spasticité musculaire, ... dépistage de troubles visuels chez l'enfant, cataracte, dégénérescence maculaire liée à l'âge, œil et sclérose en . Polycopié national d'ophtalmologie -Université de Limoges ... Aide à l'enseignement du système auditif [anatomie, physiologie,.

Cataracte (58)

ANATOMIE ET PHYSIOLOGIE (schémas) .. Ils sont environ 7 millions, concentrés au niveau de la macula. . toute la rétine, à l'exception de la macula. ... des 5 roues apparaît pour la 1ère fois dans un traité d'ophtalmologie datant du 12ème.

En tant que technologue en ophtalmologie; tu seras responsable d'assister .. en santé: approches qualitative et quantitative, anatomie oculaire et physiologie,.

Anatomie. Le nerf optique ou seconde paire crâ- nienne (II) est constitué par les axones des cellules . faisceau maculaire, responsable de la vision centrale . réalisé avec le moniteur ophtalmologique de la société Mérmvisim. Isoptère.

Noté 0.0/5 Anatomie de la macula (Leçons d'anatomie et de physiologie ophtalmologiques.), Laboratoires Dulcis du D Ferry, 9783487065267. Amazon.fr.

24 oct. 2006 . 2\* sous-section : (Physiologie). Professeur ... À toute l'équipe du Service d'Ophtalmologie du CHCI NANCY, pour sa présence et sa .. Anatomie macroscopique. 21 .. DMLA dégénérescence maculaire liée à l'âge.

Décollement de la rétine Chirurgie maculaire Volume 7. Dégénérescence maculaire . 3

Anatomie et physiologie de la circulation rétinienne, par M. Paques .

Rappel anatomique. ... L'examen du malade en ophtalmologie. 2.1. Interrogatoire . d'apparition progressive évoquant une affection maculaire peu sévère),.

Merci pour tous ces moments de discussions ophtalmologiques, œnologiques ... I.

ANATOMIE ET PHYSIOLOGIE DE LA RETINE ET DE L'INTERFACE.

12 mai 2017 . Anatomie neuro-ophtalmologique Neuro-ophtalmologieanatomie et . Bien qu'une bonne compréhension de la physiologie et également, . peut parfois protéger la macula en cas d'occlusion de l'artère centrale de la rétine.

Retrouvez les livres les plus populaires de la catégorie Ophtalmologie → aux meilleurs prix sur . ophtalmologie · clermont ferrand webcam · manuel anatomie physiologie .. Pathologie De La Macula - Approche Pratique de Jack-J Kanski ... Leçon Inaugurale De Monsieur Le Professeur Jules Legrand de Jules LEGRAND.

médicaux. Dégénérescence maculaire liée à l'âge (DMLA) Détérioration . Ophtalmologie Branche de la médecine qui traite de l'œil et de ses maladies.

Ophtalmologie. Vous me faites un très . Aux services d'Ophtalmologie de Paule de Viguier et de Dieulafoy. .. formation de trou maculaire, œdème maculaire tractionnel. . "Anatomie et physiologie du vitré et de l'interface vitréo-rétinienne.

Clinique Ophtalmologique – Hôpitaux Universitaires de Strasbourg . RAPPEL

ANATOMIQUE ET PHYSIOLOGIQUE SUR LA MACULA. Localisée au pôle.

Le traitement des urgences ophtalmologiques est limité par deux choses : le . A ANATOMIE ET PHYSIOLOGIE OCULAIRE p 9 ... La macula reste avasculaire.

3. Sommaire. Introduction. 5. I) L'anatomie de l'œil. 6 . II) La physiologie de l'œil. 10 .. disque du nerf optique et de la macula (ou tache jaune). La rétine assure.

A propos de 11 observations des services de gynécologie et d'anatomie pathologie de .

Ophtalmologie ... TH/SF227, Le décollement de la rétine avec trou maculaire . .. Physiologie ..

A propos de 24 observations avec leçon multimédia.

29 sept. 2010 . Bienvenue sur le site Œil et physiologie de la vision rédigé en collaboration avec . Jean Sautet pour sa contribution aux illustrations d'anatomie . 5Certains de ces tests

électrophysiologiques sont utilisés en ophtalmologie vétérinaire, .. est l'absence de macula, à l'exception des primates non humains.

10 févr. 2016 . Anatomie et Physiologie de la Circulation Rétinienne . Anatomie vasculaire du nerf optique. Kang et al. . -Deux artères encadrent la macula.

1 déc. 2016 . 3) Classification du trou maculaire permis par l'OCT . .. développerons ici que la partie anatomique sans détailler la physiologie de son .. consécutivement dans le service d'ophtalmologie du CHU Gabriel Montpied de.

L'anatomie et la physiologie sont les disciplines complémentaires de la .. maculaire, ou l'acuité visuelle est maximale, le champ binoculaire, la région vue par les deux .. Ex : ophtalmique, ophtalmologie, ophtalmoscope, xérophtalmie.

30 janv. 2012 . OCT de la macula non soulevée macula on. diagnostic différentiel avec le .. Anatomie biochimie et physiologie de la rétine décollée. Facteurs.

Depuis 1975, l'équipe de la Clinique Ophtalmologique du Centre Hospitalier. Universitaire organise . anatomie de l'oculomotricité du nystagmus .....P Warry .. l'intégration visuelle, de la fixation maculaire en- traîne l'apparition . Tilikete C, Milea D. Troubles oculomoteurs : anatomie et physiologie. Rapport de.

30 mai 2017 . Une orthoptiste dans une clinique ophtalmologique. . d'une personne âgée qui souffre de dégénérescence maculaire liée à l'âge (DMLA). .. 1ère année : anatomie, physiologie de l'oeil, optique théorique et physiologique,.

Ophtalmologie Collège des ophtalmologistes universitaires de France 2 e édition ELSEVIER .. 52 5 Dégénérescence maculaire liée à l'âge (DMLA) 55 I. Introduction 55 II. .. Anatomie 210 A. Muscles oculomoteurs 210 B. Nerfs oculomoteurs 211 III. Physiologie - Physiopathologie 211 A. Champ d'action d'un muscle.

L'anatomie de la rétine... . a) l'examen ophtalmologique... . b) après chirurgie et traitement physique de la dégénérescence maculaire liée à l'âge et du trou.

Présentation au sujet: "ANATOMIE PHYSIOLOGIE en OPHTALMOLOGIE"— .. 22 Tache jaune ou macula: L'image d'un objet vue droit devant, arrive sur cette.

Le service d'ophtalmologie du CHU de Poitiers est en mesure de prendre en . chirurgicales (membrane épitrécinienne, trou maculaire, décollement de rétine...).

DES d'Ophtalmologie - programme et objectifs généraux de la formation théorique . (OVCR) - Rétinopathie diabétique (RD) - Dégénérescence maculaire liée à l'âge . définition, anatomie, physiologie/physiopathologie, diagnostic positif,.

Découvrez nos promos livre Ophtalmologie dans la librairie Cdiscount. . Volume 6, Décollement de la rétine ; Chirurgie maculaire - Jean-François Korobelnik . Ouvrage Pathologie | Anatomie, physiologie, pathologie - Eric Beaubert;Franck.

28 juin 2010 . 000372811 : Anatomie de la macula [Texte imprimé] / Mireille Bonnet,.. . Nouvelles leçons d'anatomie et de physiologie ophtalmologiques.

Liste des cours d'Ophtalmologie. . l'angle iridocornéen · Anatomie des muscles oculomoteurs · Anatomie et physiologie de l'iris · Anesthésie en ophtalmologie.

4 août 2010 . Chapitre I. La vision : approche anatomique et physiologique ... L'équipe médicale et administrative du service d'Ophtalmologie du . MERCI pour toutes tes interventions sur Sphere et pour tes leçons sur . La dégénérescence maculaire liée à l'âge (DMLA) est une atteinte .. De plus, la physiologie nous.

13 mai 2013 . laser en grid pour le traitement de l'œdème maculaire diabétique avec déficit . EUGENE Michel, physiologie (surnombre jusqu'en 08/2016). 16. . GOUJON Jean-Michel, anatomie et cytologie pathologiques. 23. . A Martial, « mon père adoptif du Poitou », ce fut un vrai plaisir d'apprendre l'ophtalmologie.

28 janv. 2013 . Introduction: Acuité visuelle et examen clinique ophtalmologique . B)

Anatomie et fonctionnement des voies visuelles . particulier sur la fovéa (= macula) -elle même creusée par la fovéola- qui correspond à la rétine centrale.

17 févr. 2003 . II - RAPPEL ANATOMIQUE ET PHYSIOLOGIQUE . C'est une urgence ophtalmologique relative (opéré généralement dans les 24 à 48 heures . d'acuité visuelle, surtout si le DR a soulevé la macula de façon prolongée.

d'Ophtalmologie de l'année suivante sur le stand « Lissac Opticien » et ceci à titre .. Étude de la fixation maculaire. 16 . Rappel d'anatomie et physiologie 56.

Portrait-Docteur-Charles-Abadie-Saint-Gaudens-Ophtalmologie- . Vintage oeil anatomie Estampe - affiche Antique opticien - oeil Anatomie - Physiologie ... nous parle de l'œdème maculaire, une complication à l'œil Pour en savoir plus.

L'Ophtalmologie est une des spécialités ayant le plus évolué ces dernières années. .. en la mesure de l'épaisseur des fibres optiques et de l'anatomie de la papille. . transmissibilité à l'oxygène respectant mieux la physiologie cornéenne.

Ophtalmologie .. rôle important dans la pathogenèse de l'œdème maculaire .. 21-020-E-10 ¶ Anatomie et physiologie du vitré et de l'interface vitréorétinienne.

Anthony Chiche, Ophtalmologie Anthony Chiche, Anthony Chiche. . ANATOMIE ET PHYSIOLOGIE DE L'OEIL - LES CONSULTATIONS . CHEZ LE SUJET AGE : DEGENERESCENCE MACULAIRE LIEE A L'AGE - NEVRITE OPTIQUE.

ANATOMIE: LES MUSCLES . 15 - Rétine. 16 - Macula. 17 - V. centrale . PHYSIOLOGIE . Concernant l'anesthésie régionale en ophtalmologie, il ne paraît ni.

1.3. Physiologie de la vue . La macula (tache jaune) est une zone située dans le prolongement de l'axe optique qui permet une analyse très précise de l'image.

ranibizumab dans l'œdème maculaire des occlusions .. ANATOMIE ET. PHYSIOLOGIE DES CILS. Anatomie. Les cils sont des poils de grande taille qui.

6 juil. 2017 . Ce guide de recherche en optométrie, ophtalmologie et sciences de la vision vous permet d'accéder aux documents les . Anatomie de l'œil.

L'œdème maculaire diabétique (OMD) est la principale cause de . Le traitement ophtalmologique La prise en charge thérapeutique de l'œdème maculaire reste . permet une réduction anatomique de l'œdème maculaire en quelques jours, .. Os et Articulations 5; Peau-Muqueuse-Plaie 5; Physiologie-Physiopathologie.

Centre Ophtalmologique d'Imagerie et de Laser, Paris. Praticien Attaché, Service .

Dégénérescence maculaire liée à l'âge (DMLA). Myopie et étiologies de la.

Ophtalmologie : cours n°3 . Physiologie de l'acuité visuelle . Ceci est un rappel de l'anatomie ciblée sur l'anatomie fonctionnelle afin de comprendre la ... dans la macula (centre neurologique) avec une densité maximale en cônes puisque.

6 août 2014 . Nous allons surtout insister sur les urgences ophtalmologiques dans le milieu . ANATOMIE ET PHYSIOLOGIE DES ORGANES A. ANATOMIE La .. Une région centrale : La macula ou pôle postérieur ou macula lutéa est une.

Anatomie et histologie . Dans le chapitre « Physiologie » : [...] .. de fixation, la macula, à haute résolution grâce à une concentration énorme de capteurs (135 000 cônes [...]) . Orbite et globe oculaire sont du domaine de l'ophtalmologie.

Le sourcil : Anatomie de base et traitement des .. La prise en charge actuelle de l'œdème maculaire associé à une occlusion de la veine centrale de la rétine et de .. L'anatomie et la physiologie de la pupille et les pathologies associées

L'œdème maculaire est, depuis de nombreuses années, l'un des problèmes les . Le rapport de la Société française d'ophtalmologie fera, en 2016, le point sur.

EXAMEN CLINIQUE EN OPHTALMOLOGIE . Anatomie de l'oeil. Lampe à . Pôle postérieur de l'œil; Papille; Macula; Rétine; Vaisseaux rétinien . physiologie.

21 avr. 2004 . Enseignement d'ophtalmologie - Polycopié national du collège des ophtalmologistes . Chapitre 1 : Rappel anatomique. . Chapitre 5 : Dégénérescence maculaire liée à l'âge (DMLA) - 60 ... Physiologie - Physiopathologie.

utilisés couramment au cours de la chirurgie du trou maculaire idiopathique, soit le vert .. ma carrière : l'ophtalmologie. . L'anatomie et la physiologie de l'œil.

Le cours de Physiologie cellulaire comprend trois grandes parties : 1) Structure et les . Le cours d'anatomie de l'œil se découpe en deux parties. .. sur la vision (ex : sclérose en plaque, glaucome, cataracte, œdème maculaire etc...) .. lecture des principaux examens complémentaires en ophtalmologie, les différents types.

La macula : appelée également tache jaune, a un centre, la fovéa, qui . Figure 7 : Animation du Schéma récapitulatif de l'anatomie de l'œil "site d'origine".

maculaire (source : service ophtalmologique CHRU de Lille). Occlusion Hémisphérique de la Veine centrale de la Rétine (OHVR) : variante anatomique de.

Cours d'ophtalmologie - cours pour les étudiants soignants et professionnels de santé. . Anatomie - Physiologie. Système visuel. Oeil : anatomie. Pathologies.

la Société Française d'Ophtalmologie et en la recueillant .. au dépistage de la dégénérescence maculaire liée à l'âge .. L'anatomie et la physiologie ;

Vous recherchez un livre dédié à l'Ophtalmologie ? . the entire spectrum of vitreous, retina, and macula disorders, The Retinal Atlas, 2nd Edition . La première partie de cet Atlas présente les principes de l'angiographie OCT, l'anatomie de la.

Anatomique : par l'importance de ses rapports vasculo-nerveux. . au niveau du pôle postérieur du globe oculaire à 3mm en dedans et 1mm au dessous de la macula. . Les veines ophtalmiques supérieure et inférieure .. Neurologie Ophtalmologie ORL Parasitologie Pédiatrie Pharmacologie Physiologie Pneumologie.

1 juil. 2014 . Pour obtenir le titre de spécialiste en ophtalmologie et la formation approfondie en .. sance de l'anatomie et de l'histologie de l'œil signifie la . A) Physiologie végétative incluant la biochimie des structures oculaires ... Maladie dégénérative de la choroïde, tumeur intraoculaire, hémorragie maculaire.

Centre Ophtalmologique d'Imagerie et de Laser, Paris. Praticien . Dégénérescence maculaire liée à l'âge (DMLA) .. Anatomie et physiologie de la circulation.

L'étudiant se rapportera au chapitre d'introduction «Rappel anatomique, méthodes . la physiologie de la vision et les méthodes d'examen en ophtalmologie, ainsi ... cette atteinte maculaire s'accompagne à l'examen du champ visuel d'un.

Cette enquête d'opinion crédite effectivement Réflexions Ophtalmologiques . maculaire et de la membrane épitréminienne, améliorant sans conteste le .. Au point de vue anatomique l'œdème maculaire est classiquement lié à une rupture . il est indispensable de faire un rappel sur la physiologie rétinienne et sur les.

2ième cours : Physiologie de la fonction visuelle . Rappel d'anatomie des voies visuelles. OG. OD ... Large représentation maculaire ds aires visuelles laires.

Chef du Service d'Ophtalmologie,. Directeur de l'Institut du Glaucome. . Ophtalmologique Kléber (Lyon) .. anatomie oculaire qui est détruite progressivement par le glaucome. Cette altération .. optique vers la macula. Elle est présente.

Physiologie. Anatomie- . Galénique. Anglais. Anglais. Galénique. Médecine du Travail.

Anatomie ... 7.2.1- Manifestations ophtalmologiques des hémoglobinopathies ... La région maculaire: formée par la fovea, les régions para-foveale et.

15 mai 2003 . Or, les connaissances acquises sur son anatomie et sa physiologie ont . Le rapport 2003 de la Société française d'ophtalmologie sur la.

1er complexe scientifique et médical de France, 7e université européenne, l'université Pierre et

Marie Curie - UPMC couvre l'ensemble des champs.

. à des fins de simple observation (anatomie, physiologie, diagnostic), ou de caractérisation .  
Ophtalmologie Cicatrisation postopératoire de la cornée, cataracte, . DMLA (dégénérescence maculaire liée à l'âge) • Physiologie Mécanisme de.

17 janv. 2017 . FAURE Sébastien. Pharmacologie physiologie . Anatomie et cytologie pathologiques .. Dégénérescence Maculaire Liée à l'Age. ECOGEN.

I. Anatomie de l'oeil humain . Anatomie externe du globe oculaire . l'observateur peut voir l'origine du nerf optique (papille) en dedans de la macula (c'est-à-dire du côté nasal) . II. Physiologie de l'oeil humain . il n'en est pas de même dans les pays en développement où l'accès aux soins ophtalmologiques est limité.

La dégénérescence maculaire liée à l'âge (DMLA) est passée en trois . à celui de principal problème de santé publique en ophtalmologie dans les pays.

Ophtalmologie .. Hématologie. Histologie-Embryologie. Physiologie. Physiologie. Anatomie ... La maladie de STARGARDT est une dystrophie maculaire.

7 juil. 2016 . Laetitia Hilly : 01 34 04 21 44 l.hilly@cahiers-ophtalmologie.com Maquettiste .. Nous l'avons sollicité car l'œdème maculaire (OM) est une pathologie .. Le futur de l'imagerie consistera à corréliser au mieux l'anatomie et la fonction, .. L'amélioration des connaissances sur la physiologie des larmes et la.

21 juin 2013 . Ateliers A. Optique, strabologie et neuro-ophtalmologie .. Anatomie, embryologie, développement du globe oculaire et de ses annexes. Physiologie du globe oculaire et de ses annexes . affections apparentées; Dystrophies héréditaires de la macula; Albinisme; Dystrophies héréditaires vitréorétiniennes.

6 nov. 2006 . 1 - Anatomie de l'œil L'œil, ou globe oculaire, est une structure . Fond d'œil, la macula est au centre, sombre, le disque optique à droite de.

I. Rappel anatomique 3. II. L'examen du malade en ophtalmologie 8 ... cence maculaire liée à l'âge, baisse d'acuité visuelle brutale par occlusion artérielle réti-.

L'OCT permet de faire une étude de la macula, de la papille et de la macula en module glaucome . notre service d'Ophtalmologie du CHU Hassan II de FES nécessitant une étude par OCT, de décrire . Anatomie macroscopique de La rétine centrale: (figures 1 et 2). Située au pôle .. Physiologie des vaisseaux rétinien.

Anatomie de l'Œil : la rétine. Martine Santallier. Ophtalmologie . et l'artère inférieure). Elle comprend la fovéola, la fovéa, la région maculaire (figure n° 1).

Anatomie, physiologie und pathologie der Thränenableitungorgane. . Traité pratique sur les maladies des yeux ou leçons données à l'infirmerie ... In 1791 he made important observations on the macula lutea : De foramine centrali limbo.

d – Anatomie de la rétine et des voies optiques. . la macula avec en son centre la fovéa, partie la plus « efficace » de la vision et dans . 2 – PHYSIOLOGIE :

1 sept. 2008 . Module M1.3 – 08 ORL, Dermatologie, Ophtalmologie (ODO). Gouvernance du ... L'anatomie, la physiologie et la biologie moléculaire cutané. Les réactions .. 3.3.3.11.

Pathologies dégénératives de la rétine maculaire.

La norme est fixée à un infirmier technicien supérieur en ophtalmologie (TSO) pour 100.000 ..

Anatomie du segment antérieur – Physiologie - Physiopathologie.

MOTS CLES Œdème maculaire diabétique R Triamcinolone R Injection sous-ténonienne -

OCT. JURY. Mr. EL. . RAPPORTEUR. Professeur Agrégé d'Ophtalmologie. Mme. .. 2-

Anatomie de la région maculaire. . 1-Physiologie de la vision.

Aspects médicolégaux et expertises en ophtalmologie. [21-001-A-60] .. Anatomie et physiologie du vitré et de l'interface vitréorétinienne. [21-020-E-10].

Progressivement les connaissances concernant l'anatomie de l'œil se . Y figurent de nombreux

documents relatifs à l'ophtalmologie, signalés dans le . Anatomie, physiologie de l'oeil ..

DMLA = Dégénérescence maculaire liée à l'âge.

anatomique après chirurgie du décollement de rétine rhégmato-gène . êtes nos maitres en ophtalmologie, vos enseignements nous accompagnent et continueront toujours à nous .. 1.1.1 Physiologie de l'Epithélium pigmentaire rétinien . ... f - La présence d'une pigmentation sous rétinienne maculaire ..... 47.

22 oct. 2008 . Physiologie de la Vision [En ligne], V-Exploration . maculaire (PEV flash ou PEV Onset-Offset) ou en différents secteurs maculaires (PEV damier) et .. avec l'anatomie des voies visuelles (figures V-6-5, V-6-6, V-6-7) et non le reflet .. la fonction rétinienne ; il n'est pas utilisable en neuro-ophtalmologie. 6.

L'ophtalmologie est la branche de la médecine chargée du traitement des maladies de l'œil et de ses annexes. C'est une spécialité médico-chirurgicale. Le médecin spécialisé pratiquant l'ophtalmologie est appelé « ophtalmologiste » ou « ophtalmologue ». Sommaire. [masquer]. 1 Anatomie et physiologie oculaire .. Ses deux indications principales sont l'étude des atteintes de la macula et le.

Vous trouverez dans cette section les bases d'anatomie et de physiologie .. regroupés dans la rétine centrale, au sein d'une zone ovale, la macula. Figure 4.

27 mai 2013 . Anatomie. Comprendre la fonction endocrine du pancréas : Physiologie.

Physiologie de l'euglycémie : Connaître les valeurs biologiques d'une.

AMRANI Naïma Physiologie. Novembre 1983. 29. . Pr. AL HAMANY Zaïtounia Anatomie-Pathologique. 82. . Pr. CHERKAOUI Lalla Ouafae Ophtalmologie. 159. ..

panphotocoagulation rétinienne au laser, la grille maculaire et les injections.

Appliquées à l'ophtalmologie, elles permettent aux patients souffrant d'une déficience visuelle de . Une partie de cet article est entièrement consacrée à l'anatomie de l'oeil humain .

Physiologie de l'oeil humain. . la dégénérescence maculaire, la pathologie vasculaire liée à une thrombose, la rétinopathie hypertensive

Stage de mise à niveau “Les bases de l'anatomie fonctionnelle” Dates : 23 au 27 octobre 2017.

Stages de perfectionnement “Physiologie-pathologie et.

