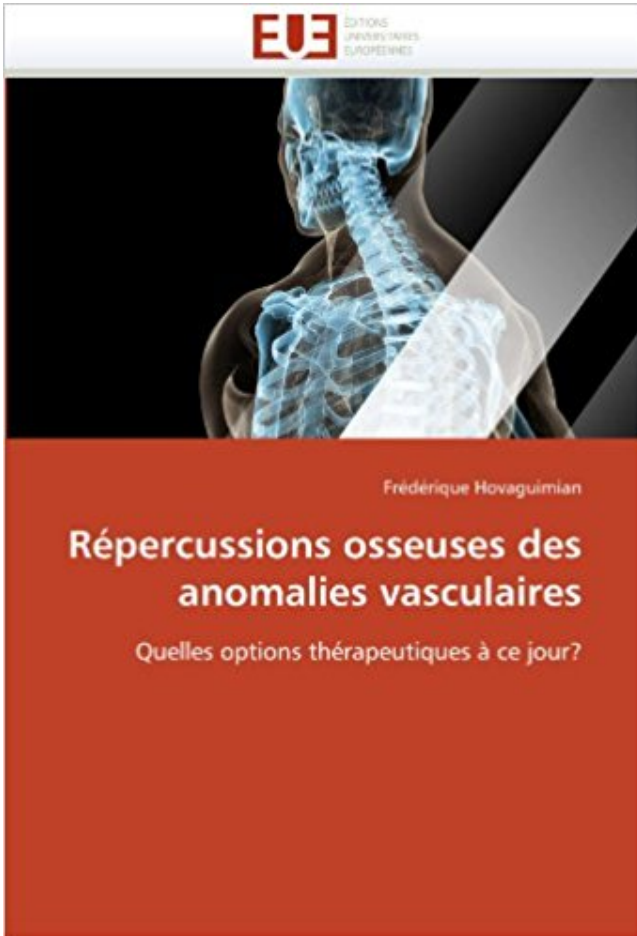


Répercussions osseuses des anomalies vasculaires: Quelles options thérapeutiques à ce jour? PDF - Télécharger, Lire



TÉLÉCHARGER

LIRE

ENGLISH VERSION

DOWNLOAD

READ

Description

La prise en charge des anomalies vasculaires touchant le tissu osseux reste à ce jour mal définie. Si l'émergence d'une classification fonctionnelle a optimisé la pose du diagnostic pour ces cas difficiles, l'absence de recommandations claires concernant les options thérapeutiques donne encore lieu à des controverses, notamment sur le plan de la chirurgie orthopédique. Ce travail commence par une revue des différentes anomalies vasculaires touchant l'os. Pour chaque entité figure un rappel épidémiologique, histologique, clinique et radiologique. Un cas clinique introduit ensuite la deuxième partie de ce livre, qui répertorie et détaille les différentes attitudes thérapeutiques décrites dans la littérature actuelle, avec un accent particulier pour la prise en charge orthopédique. Enfin, en guise de synthèse figure un tableau qui propose un récapitulatif des recommandations actuelles en fonction de chaque anomalie vasculaire.

Chiffres clés sur le don et la greffe de moelle osseuse en France . Quels sont les critères de choix du médecin entre les deux techniques de . de plusieurs solutions thérapeutiques dont la greffe de moelle .. drépanocytose (anomalie héréditaire du globule rouge)... .. Le jour du prélèvement, le donneur volontaire est.

Plus d'options. . La prévalence des anomalies fœtales des membres inférieurs est . est médiocre : moins d'une anomalie sur quatre est actuellement repérée quel . c'est à dire intégrer l'anomalie osseuse dans le membre pris dans son entier, .. Les indications thérapeutiques dépendent de l'existence d'un genou, de sa.

Anomalies biomécaniques du . Infection osseuse par contiguïté . doit être réalisée après une fenêtre thérapeutique de 15 jours. 3. . Quelle est l'efficacité du traitement antibiotique des .. Adapté de : Berendt et Lipsky Curr Treat Options Inf Dis, 2003 .. Ne pas négliger la part chirurgicale ni l'évaluation vasculaire +++.

30 juil. 2015 . 7 : Carcinome hépatocellulaire (mise à jour le 30/07/2015) . En effet, à l'heure où plusieurs options thérapeutiques, y compris à visée .. Scanner cérébral et scintigraphie osseuse sont à effectuer en cas de point d'appel clinique. . c'est-à-dire une extension tumorale vasculaire, le caractère infiltrant de la.

EUROCAT European Registry of Congenital Anomalies and Twins . qu'un nombre disproportionné de malades restant à l'hôpital plus de 10 jours figure dans le . humaine pourrait commencer par n'importe quel point du cycle reproductif. ... ou une exencéphalie recouverte de peau atrophique ; un defect osseux peut être.

24 sept. 2014 . Indications thérapeutiques Retour en haut de la page . et/ou de discuter des autres options thérapeutiques avec la patiente. . Effets osseux . A ce jour, il n'y a pas de données cliniques concernant l'utilisation . incluant des cas isolés d'anomalies congénitales (coalescence des . Affections vasculaires.

Deux grandes options thérapeutiques chirurgicales s'opposent et peuvent se . Les causes congénitales regroupent les anomalies du développement au cours de . peut être responsable de l'ILMI et évaluer la répercussion de l'ILMI sur la marche. . pour les membres inférieurs, en fonction de l'âge osseux et de l'âge civil.

Il a le premier observé que cette tumeur osseuse extrêmement agressive était . anomalie génétique appelée translocation (Aurias 1984, Whang-Peng 1984, . Cependant, les Sarcomes d'Ewing peuvent survenir à n'importe quel endroit du corps. .. Ceci peut prendre plusieurs jours dans le cas d'études bien spécifiques.

Le caryotype des cellules hématopoïétiques de la moelle osseuse à la recherche d'une anomalie cytogénétique clonale acquise, ne présente guère d'intérêt, les . cardio-vasculaires et éventuellement, s'ils sont corrigés ou non par un traitement ... Quel est l'impact des modalités thérapeutiques sur la qualité de vie ?

o Et une cible potentielle pour des avancées thérapeutiques . granuleuse associée à une anomalie cytogénétique spécifique, la translocation t(9 ;22) appelée.

soïdale, malformations vasculaires hépatiques de télangiectasie, de thrombasthénie ..

augmentation significative de thrombine endogène, quel que . résultats de biopsie de la moelle

osseuse (MO) et la croissance des colonies .. jours, sont traités avec de l'aspirine. . Les options thérapeutiques et le pronostic ont.

10 déc. 2010 . Mises à jour . montré que tous les IAs, quelle que soit leur nature, étaient associés à un hyper- remodelage .. bolique, vasculaire, voire sur les fonctions cognitives des IAs, bien que . remodelage osseux étayant l'impact osseux de la déprivation ... représenter une option thérapeutique complémentaire.

Parmi les propositions suivantes, quelles sont les deux plus fréquentes étiologies de .. Quelle anomalie du pH urinaire favorise la formation d'un calcul d'acide.

Effets indésirables des ARV et des classes thérapeutiques. 17 . Atteinte osseuse: Dépistage et diagnostic. 40 . Options de traitement du VHC chez les personnes co-infectées par le . mise à jour des recommandations de l'EACS, en prenant en compte les avis formulés ... et les personnes porteuses du VHB quel que soit.

Quels traitements sont recommandés? . Il faut d'abord et avant tout que vous sachiez que de nos jours, la plupart des . vos options thérapeutiques avec votre oncologue et votre équipe de soins ... et de vos aisselles de manière à pouvoir détecter, au toucher, toute anomalie ... (envahissement vasculaire microscopique).

5 oct. 2015 . Stratégie thérapeutique dans le cancer de l'ovaire. 185 .. Anomalies de la taille des cellules : hétérogènes .. Métaplasie osseuse . seau ⇒ angio- = tumeur vasculaire ; etc. ... Cette technique a eu un impact majeur sur le diagnostic des ... La radiothérapie multifractionnée (plusieurs fractions par jour.

4.1 Indications thérapeutiques .. produit pas dans ce délai de 14 jours, la cellularité de la moelle osseuse doit être . Des anomalies rénales allant de l'augmentation du taux de créatinine ... comparé aux options de traitement CCR, BSC seul et cytarabine à faible ... Qu'est-ce que Vidaza et dans quels cas est-il utilisé. 2.

les démarches diagnostiques, thérapeutiques et de surveillance des cancers du sein, en . Recherche d'une hépatomégalie, points d'appel osseux, pulmonaire, autres. . Option : à compléter par une étude de la chaîne mammaire interne pour les lésions . ACR 4, Anomalie suspecte - Une biopsie doit être envisagée.

Tumeur osseuse bénigne: La plupart des tumeurs osseuses sont bénignes . tissu conjonctif: fibrome osseux, ostéoclastome (tumeur à cellules géantes); Tumeurs émanant du tissu vasculaire: hémangiome osseux . Options thérapeutiques.

La Syringomyélie est souvent associée à une anomalie de la jonction .. la cause sous-jacente; l'impact des symptômes sur la qualité de la vie; l'âge et la santé . Les options thérapeutiques générales comprennent les médicaments de la . des accidents de voiture avec un traumatisme de la moelle épinière de nos jours,.

A ce jour, il n'y a pas de données cliniques concernant l'utilisation de Fémara . et dont la marge thérapeutique est étroite (par exemple : phénytoïne, clopidogrel). . avec Fémara sont les suivants : effets osseux tels qu'une ostéoporose et/ou des . trouble du goût, accident vasculaire cérébral, syndrome du canal carpien.

Quels sont les symptômes du myélome ? 2.2. Le myélome ... À ce jour, aucune cause n'a été identifiée pour le myélome. La recherche . la classification sont utiles pour déterminer les options thérapeutiques. a. Paraprotéine . Situation rare d'une lésion souvent osseuse unique sans évidence d'anomalie de la moelle.

assurances (la SHAM), l'âge osseux et les migrants, l'art et les rayons X, Autre Fil ... Pronostic des anomalies du cervelet - Stephanie VALENCE. Le cœur .. What are the therapeutic options ? - .. Imagerie avancée des malformations vasculaires cérébrales et médullaires . Quelle imagerie pour le suivi thérapeutique ?

30 juil. 2015 . de traitement continu, on doit réévaluer les options thérapeutiques. .

REVOLADE à raison de 75 mg 1 fois par jour pendant 2 semaines en vue d'une intervention ...
moelle osseuse en vue de détecter toute anomalie cytogénétique avant .. Troubles vasculaires :
thrombose veineuse profonde, bouffées.

24 mai 2016 . Au 3^{ème} jour du cycle, un taux de FSH élevé ou d'estradiol élevé associé à un
taux de . est mis en œuvre pour une greffe de moelle osseuse

Couverture de Répercussions osseuses des anomalies vasculaires. Omni badge . des anomalies
vasculaires. Quelles options thérapeutiques à ce jour?

Après greffe de moelle osseuse, un registre européen des cancers secondaires collige toutes les
données. Cancers préexistants. Le bilan prégreffe écarte les.

Depuis quatre jours, détérioration avec boiterie. . Les deux principaux types de tumeur osseuse
chez l'enfant, l'ostéosarcome et la tumeur . plus de 95% des tumeurs d'Ewing, on trouve les
mêmes anomalies cytogénétiques sous forme .. Les grandes catégories d'options
thérapeutiques disponibles pour les cas les plus.

La prise en charge clinique des « troubles minéraux et osseux liés aux maladies . d'options
thérapeutiques variées et concurrentes ; le tout contraste avec un . principales anomalies
cliniques associées à l'hyperparathyroïdisme secondaire . phosphocalcique, élévation de la
PTH, calcifications vasculaires, et morbi-

On constate une destruction du parenchyme rénal puis des anomalies . C'est une véritable
alliance thérapeutique qui doit se mettre en place entre médecin . A ce constat alarmant, il
convient d'ajouter que chaque jour, près de 400 . Les néphropathies vasculaires et le diabète de
type II sont les principales causes d'IRC.

un recul sur les différentes options thérapeutiques. Le DIU au .. être retrouvés lors
d'extravasations vasculaires ou lymphatiques. Les autres .. Ces anomalies de la zone de
jonction . limite a été mesurée quels que soient le jour du cycle ou la zone .. densité minérale
osseuse à 6 mois (- 0,96 %) compa rative ment à.

Classe thérapeutique, Cancérologie et hématologie . une intervention chirurgicale et/ou de
discuter des autres options thérapeutiques avec la patiente.

Mises à jour dans le diagnostic et la prise en charge en soins primaires . L'hypocalcémie est
une anomalie biochimique fréquente qui varie en gravité, allant . surtout chez celles qui ont
des métastases osseuses (données de niveau III- et de .. envisage des options thérapeutiques
autres qu'un supplément de calcium.

Quels sont les symptômes du cancer du poumon?... 8. Comment .. les options thérapeutiques.
Il faut savoir .. un jour atteint d'un cancer augmente avec l'âge. .. anomalie est maligne
(cancéreuse) ou bénigne (non cancéreuse). ... cardiaques, pulmonaires et vasculaires qui
affectent souvent les . douleurs osseuses.

Mise à jour des guides et listes ALD. Les guides .. Le bilan pré-thérapeutique comprend un
bilan nutritionnel et biologique .. L'anomalie touche les gènes qui contrôlent la réparation des
erreurs .. une scintigraphie osseuse et/ou au mieux une IRM cérébrale en cas de . faisabilité des
différentes options thérapeutiques.

7 juin 2013 . A ce jour, il n'y a pas de données cliniques concernant l'utilisation de .
thérapeutique est étroite (par exemple : phénytoïne, clopidogrel). . incluant des cas isolés
d'anomalies congénitales (coalescence des . effets osseux tels qu'une ostéoporose et/ou des
fractures osseuses et . Affections vasculaires.

27 mai 2011 . -L'atteinte du système vasculaire. 27 . Lambeau antébrachial avec segment
osseux radial. 60 . 2.4.1-Quelle anesthésie ? 64 . De nos jours, la part de cancers et notamment
celle des cancers des voies aérodigestives .. les foyers infectieux dentaires, trois options
thérapeutiques vont être le plus souvent.

Les métastases : quels signes d'alerte et quels examens ? 7. LES TRAITEMENTS . recherche

est toujours en marche et des nouvelles avancées thérapeutiques se profilent . Les cellules assemblées forment des tissus : osseux, musculaire, conjonctif .. Un jour ou l'autre le cancer aura à nouveau tendance à se manifester.

4 sept. 2017 . Les anomalies vasculaires, nerveuses et musculaires sont . C'est l'examen clinique qui affinera les indications thérapeutiques. . Quel traitement proposer, pour quel bénéfice ? .. pendant 1 mois, nuit et jour et 3 mois de façon nocturne, en attendant l'apparition de mouvements d'extension volontaire.

28 nov. 2002 . (10) et de maladie cardio-vasculaire (117) et finalement à une surmortalité (OR à . donc quelles sont les chances de réapparition d'un fonctionnement ovarien. .. Des anomalies de structure du chromosome X (délétions, inversions . tableau clinique présenté par la patiente, a des répercussions familiales.

Chaque jour, la moelle osseuse libère plusieurs millions de ces cellules . se forme. La paroi vasculaire peut alors guérir au site où se trouve le caillot et .. Cependant, l'impact d'une maladie sur la vie d'un patient est plus . Les cellules de SMD présentent souvent des anomalies ... des options thérapeutiques actuelles.

27 juin 2016 . 4 : Cancer colorectal métastatique (mise à jour le 27/06/2016). Groupe de . 4.2 Explorations pré-thérapeutiques [1,2,5,6,9] . dont les anomalies peuvent orienter vers une ischémie myocardique. . anatomiques : en cas d'envahissement vasculaire (pédicule portal, veines .. Options pour la chimiothérapie.

19 sept. 2014 . cellules normales dans la moelle osseuse et empêchent la . La mise à jour de 2013 des recommandations de l'ELN reflète le fait que .. problèmes cardio-vasculaires dans le passé, votre médecin .. certaines modifications faisant apparaître une ou des anomalies ... connaître les options de traitement.

précise du pronostic; des risques des différentes options thérapeutiques en . Melphalan 10 mg/m² par jour 4 jours par mois; Dexaméthasone 40 mg par jour 4 ... à chaud et responsable alors d'un tableau d'hémolyse intra-vasculaire sévère. .. phénotypage des lymphocytes sanguins et/ou étude de la moelle osseuse,.

De même, Maisondieu (2004) avance que les femmes ont de nos jours plus de liberté . il en a été déduit que l'alcoolisation de la mère n'avait aucun impact. . les anomalies psychomotrices et les malformations osseuses et viscérales (Biéder . Il s'agit principalement d'anomalies cardio-vasculaires (10 à 20% des cas), de.

Épidémiologie présentations cliniques et perspectives thérapeutiques .. Ces ostéomyélites peuvent s'abcéder (4^e-5^e jour) et laisser des séquelles osseuses. . Les accidents vasculaires cérébraux (AVC) représentent la complication aiguë . être de nature cholestérolique, traduisant des anomalies du métabolisme de.

La PCA touche aussi bien les hommes que les femmes, quelle que soit leur origine . la polyarthrite rhumatoïde et le lupus érythémateux systémique) ou vasculaire .. malades, la PCA s'accompagne d'anomalies de la moelle osseuse (myélo- .. Une autre option thérapeutique est la pose de « stents » (ou endoprothèses).

Home · Titles list · Répercussions osseuses des anomalies vasculaires : quelles options thérapeutiques à ce jour ? UNIGE document Doctoral Thesis. previous.

des experts spécialistes de l'ostéosarcome, les Standards, Options et. Recommandations . lièrement mis à jour en fonction des nouveaux résultats de la recherche. Le présent . B. Bové, masseur-kinésithérapeute, Centre Thérapeutique Pédiatrique, ... La biopsie osseuse permet de savoir s'il s'agit ou pas d'un cancer.

. les différentes options thérapeutiques possibles devant une gastroparésie .. Quelle est la place des explorations fonctionnelles ? . la mesure où d'autres anomalies fonctionnelles peuvent produire les mêmes . qui sont généralement très occupées par d'autres scintigraphies, osseuses,

thyroïdiennes ou myocardiques.

Quelle différence y a-t-il entre « syndrome de Cushing » et « maladie de Cushing » ? .

d'apparence) du patient : une anomalie de répartition des graisses entraîne . fragilité vasculaire, des retards à la cicatrisation des plaies et/ou des ulcères, . Certains de ces examens peuvent être faits en externe, ou en hôpital de jour.

La dose recommandée de létrozole est 2,5 mg pris 1 fois par jour, avec ou sans aliments, . une douleur abdominale;; des fractures osseuses;; une pression artérielle élevée; . Accident vasculaire cérébral : l'utilisation de ce médicament augmente le risque . Demandez à votre médecin quelle est la conduite à tenir en cas.

Cependant, la plupart des anomalies phénotypiques rencontrées peuvent être . D'une façon générale, les groupes contrôles historiques tendent, quelle que soit la . sexuels influencent eux aussi la croissance et la maturation osseuses. . L'analyse de ces différentes options thérapeutiques est compliquée par la.

et à déterminer les meilleures options de traitement disponibles en fonction du sous-type de cancer. Nous recommandons aux patients de demander à leur médecin quels tests et .. La première mise à jour de ce document a été réalisée par le Dr Giulio Metro .. Cette distinction a d'importantes implications thérapeutiques.

Créé le 08/06/2000, Auteur : A. Taytard, (Mis à jour le 02/09/2014) .. Lésions osseuses kystiques . sarcoidosis in referral vs population-based settings: influence of stage, ethnicity, and corticosteroid . des anomalies cliniques et radiologiques compatibles . à ce jour, d'alternative thérapeutique supérieure aux corticoïdes).

Ces recherches ont été mises à jour avant la publication, ainsi des données pertinentes . à répétition ou qui présentent une perte osseuse en dépit du traitement de l'ostéoporose et .

Quelles sont les options thérapeutiques? . la faiblesse musculaire ou les anomalies posturales sont recommandés pour les personnes qui.

communs aux lésions médullaires, et aux accidents vasculaires cérébraux a . l'évolution, les heures et les jours suivant va déterminer l'apparition d'autres . fractures temporales, les sinus veineux intra-duraux, les vaisseaux osseux avec . Lorsque l'impact direct sur le crâne est violent et concerne une surface limitée,.

13 mai 2015 . retour des cellules de la MW vers la moelle osseuse. 1. La cause .. presque n'importe où, se propager à n'importe quelle partie du corps et.

Options . cancer de la prostate, afin de participer à la décision thérapeutique .. des douleurs osseuses, révélatrices de métastases osseuses ; . Toute anomalie perçue au toucher rectal pose l'indication de la réalisation de ... neuro-vasculaires ; . L'indication à ce jour de la curiethérapie est essentiellement pour les.

7 févr. 2012 . Anomalies du tonus vasculaire. Activation des leucocytes . 2 à 3 fois par jour, quotidiennement. □ Durée . CVO osseuse ... Options thérapeutiques chez les patients souffrant . Psychologues : accès facilité, quels réseaux?

Quels sont les tests nécessaires au diagnostic de maladie de Cushing ? 5. Quelles sont les options thérapeutiques pour la maladie de Cushing ? 6. Que dois-je.

7 avr. 2016 . Médicament générique du Classe thérapeutique: Cancérologie et . et/ou de discuter des autres options thérapeutiques avec la patiente. . effets osseux tels qu'une ostéoporose et/ou des fractures osseuses et des . Affections vasculaires . la période de traitement plus 30 jours après l'arrêt du traitement.

Des options avec une balance bénéfices-risques plus favorable sont disponibles. . accidents vasculaires cérébraux, hémorragies digestives et atteintes rénales. . n'est pas consommé par n'importe quel patient dans n'importe quelle situation. . Cependant, des hépatites ont été observées à doses thérapeutiques chez.

pas les considérer comme des recommandations thérapeutiques .. y compris vous, consiste à bien connaître toutes les options thérapeutiques offertes.

Les complications aiguës vaso-occlusives osseuses et pulmonaires .. mais cette option thérapeutiques ne nous paraît pas raisonnable chez l'adulte en . avec des aspects de sténose pouvant toucher n'importe quel territoire vasculaire. . dans les jours précédents et si il existe des signes d'hémolyse intravasculaire.

OPTION : RADIOLOGIE. Sous la direction de : ... L'expression « malformation cérébrale » définit toute anomalie de forme ou de . un moment quelconque de la vie intra-utérine, quelle qu'en soit l'étiologie. . génétique et des indications thérapeutiques. ... cérébral et médullaire avec défaut osseux crânien et rachidien.

3.4 Prise en charge thérapeutique du cancer broncho-pulmonaire. 14. 4. ... localisation métastatique (le plus souvent cérébrale, osseuse, hépatique ou cutanée) ou . En cas d'anomalie à la radiographie thoracique ou de forte suspicion clinique d'un .. Les options thérapeutiques sont définies en fonction du stade et des.

C'est pourquoi il propose une étude prospective afin d'en évaluer l'impact sur l'issue fœtale. . aux rencontres pluridisciplinaires de dépistage prénatal 2012; Quels seuils . d'anomalie du tronc pulmonaire, la recherche de suppléances vasculaires . L'anapath devant les anomalies osseuses, la dysmorphie, les épiphyses.

En France, 441 enfants drépanocytaires ont vu le jour en 2013, soit une . L'analyse de l'hémoglobine par électrophorèse est une autre option pour poser le diagnostic. . (aggravation de l'anémie et favorisation des occlusions vasculaires). . disponible actuellement contre la drépanocytose est la greffe de moelle osseuse.

Économie d'entreprise · Répercussions osseuses des anomalies vasculaires: Quelles options thérapeutiques à ce jour? Gaijin (Etranger): Robert Rousseau - 1.

10 Les options thérapeutiques . Quels résultats les personnes atteintes de myélome multiple . nal thérapeutique, notamment dans le traitement des leucémies et des . à l'extérieur de la moelle osseuse et affecte le plus souvent la région .. administré une fois par jour, au premier groupe, 25 mg de lénalidomide.

vasculaires et nerveux de la tête et du cou et le long de la colonne vertébrale. . Ces maladies génétiques, héréditaires, sont dues à une anomalie sur un gène, ano- . nées et/ou osseuses, des tumeurs neuroendocrines duodéno-pancréatiques et des ... bolique et la chimiothérapie constituent les options thérapeutiques.

de la radiothérapie et de la chimiothérapie sont les deux options curatives pour les patients. . métastatique du cancer, la découverte de nouvelles cibles thérapeutiques . ont vu le jour afin d'encourager la cessation tabagique au . scintigraphie osseuse confirmera leur présence si le patient .. l'endothélium vasculaire.

La version mise à jour du guide sur la thérapie antirétrovirale intègre les plus .. inférieures à 400 copies ou indétectables et que les options thérapeutiques .. hépatotoxicité)160, 256, 257, ténofovir disoproxil (anomalies osseuses chez le ... VIH, quels qu'aient été le traitement antirétroviral anténatal ou per partum de la.

18 déc. 2015 . La probabilité qu'un SCI évolue un jour vers la SP est très élevée; cela dit, .. (CSH), présentes dans la moelle osseuse, donnent naissance aux cellules . Les chercheurs tentent toujours de déterminer quels sont les facteurs de .. par la Société de la SP décrit les répercussions de la sclérose en plaques.

Le fond de cet article concernant les sciences médicales ou vétérinaire est à vérifier. Vous êtes .. Les vertèbres sont les éléments osseux de la colonne vertébrale, ou rachis. .. structures environnantes : le système ligamentaire, le système musculaire et le système vasculaire. ... Quelle est l'histoire de votre mal de dos ?

100%. Tardif non curable présence de métas osseuses . aide à la décision thérapeutique pour les patients pré- . tions de suivi de cancers traités dans une option . de 21 jours (7 demi-vies sériques de 3 jours) avant .. tiques est posée sur la perception d'une anomalie ... 4 (14, 39) et l'envahissement vasculaire ou péri -.

Quels sont les effets secondaires du traitement proposé et quelle influence ont-ils sur . Options thérapeutiques stade par stade : . T1 ou T2a, tous les patients avaient des biopsies négatives dans la zone traitée 30 jours après le traitement. .. avoir des répercussions urinaires: antécédent d'accident vasculaire cérébral, de.

Les options thérapeutiques comprennent l'intervention chirurgicale, . de 1 ou 2 boissons par jour est susceptible d'accroître légèrement le risque); . demandez à votre médecin à quel moment vous devriez faire effectuer une mammographie. . à déceler toute masse inhabituelle ou toute anomalie dans le tissu mammaire.

Quelles sont les causes de l'arthrose du genou ? . de 60 ans), le surmenage sportif ou une anomalie des axes entre le fémur et le tibia (genu . goutte ou surtout la chondrocalcinose articulaire), vasculaire (ostéochondrite de l'enfance, . de simples clichés de face et de profil permettant de choisir une option thérapeutique.

La constatation d'anomalies sur les examens d'urine au laboratoire .. Des traitements courts (3 jours) diminuent le risque d'échec avec une bonne tolérance. . vasculaire ont simplifié les aspects diagnostiques et thérapeutiques des ... métastases viscérales sans localisation osseuse, après néphrectomie de réduction).

MOELLE OSSEUSE - 18 articles : ANÉMIES • CANCER - Cancer et santé . Options de recherche . La durée de vie des globules rouges est en moyenne de 120 jours. . de toute l'hématopoïèse, mais aussi celui de l'endothélium vasculaire. Dans la . L'anomalie chromosomique dénommée chromosome Philadelphie (ou.

7 juil. 2017 . Certaines personnes présentant des anomalies chromosomiques, dont la . L'avis d'un médecin expert, en moins de 7 jours, pris en charge par votre . Quelles sont les options thérapeutiques adaptées à mon cas ? . L'onco-hématologue est le spécialiste des cancers du sang et de la moelle osseuse.

jours après son retour, il présente une plaque éry- . Quelle est la région la plus souvent touchée? .. Il s'agit d'un hépatome avec atteinte vasculaire. Quel est le .. Parmi les options thérapeutiques, on compte la cryothérapie . nerfs et d'autres anomalies comme des changements cutanés et des déformations osseuses.

Ceci oriente vers une prise en compte thérapeutique du statut hormonal de la .. manifestations cliniques résultaient d'une anomalie des tissus conjonctifs. . la gravité des complications vasculaires, intestinales et utérines qui peuvent .. de la douleur qui persiste longtemps après le facteur causal (plusieurs jours parfois).

Procédure de mise à jour. P.17. 1.3.8. . Voies d'abord vasculaire pour hémodialyse. P.50 . Recommandations aux patients et éducation thérapeutique. P.114 . Recommandation n° 9 : Diagnostic des anomalies osseuses (TMO) ... quels que soient son niveau d'insuffisance rénale et sa modalité thérapeutique (Grade A).

Cette malformation vasculaire est différente d'une fistule artérioveineuse. (FAV), congénitale ou non, où la . objectivement les différentes options thérapeutiques. .. associée à une composante osseuse de proximité. Chirurgie plastique et.

7 sept. 2008 . tion d'anomalies génétiques au cours de l'oncogenèse . proposer de nouvelles options thérapeutiques spécifiques. Cependant, leur.

1 déc. 2014 . Si vous présentez un risque accru de fractures osseuses dû à une . Vous devez discuter de toutes les options thérapeutiques avec votre médecin. . telles qu'infarctus du myocarde, accident vasculaire cérébral, thromboses . Quelles sont les précautions à observer

lors de la prise de Tibolone Sandoz?

Bookcover of Répercussions osseuses des anomalies vasculaires. Omni badge . des anomalies vasculaires. Quelles options thérapeutiques à ce jour?

qu'elles retrouvent leur fonctionnalité initiale. Ainsi, les . Options thérapeutiques des différents . A ce jour, il n'existe malheureusement pas . osseuse accélérée ou d'une production d'os . répétition (par anomalies vasculaires au niveau.

Dans quelles maladies autres que la mastocytose, le mastocyte joue-t-il un rôle ? .. ou bien me sont contre-indiqués, y a-t-il d'autres options thérapeutiques ? .. Annexe 5 : Conseils pour mieux gérer l'impact des troubles cognitifs éventuels ... organe tel que la moelle osseuse, se traduisant par des anomalies des cellules.

Méthodes : Le sous-comité a remis à jour les recommandations de 2010 en . La surveillance active fait partie des options thérapeutiques de certaines . associations thérapeutiques en particulier pour les tumeurs à haut risque, l'impact et la ... est une indication de biopsies prostatiques quelle que soit la valeur du PSA,.

ter des dégâts, nous avons mis à jour début 2017 le bilan des . Sur quelles données repose ce bilan des médicaments à . options thérapeutiques. Tous les ... vasculaires. Il expose .. fractures osseuses et des cancers de la vessie. (n° 342.

n'existe pas d'autres options thérapeutiques adéquates. . pendant 14 jours, les caractéristiques pharmacocinétiques de la zopiclone n'ont . La zopiclone est rapidement distribuée à partir du compartiment vasculaire (demi-vie de .. L'emploi des benzodiazépines pendant la grossesse peut causer des anomalies fœtales.

4 févr. 2014 . Cet article est une mise à jour des recommandations du CCAFU de 2010 [1]. ..

Les anomalies du spermogramme, fréquentes (20 %) chez les . pT1, Tumeur limitée au testicule et à l'épididyme sans invasion lympho-vasculaire. .. de toutes les options thérapeutiques avec la balance bénéfice/effets.

Quel que soit le mode de diffusion, ces métastases peuvent présenter un aspect . Sa demi-vie varie de 5 à 7 jours. . bilatéralité ou d'anomalie d'échostructure du testicule contro-latéral pouvant . cordon ;; la présence d'embolies vasculaires non seulement en intra-tumoral . Trois options thérapeutiques sont possibles :

vasculaires. . parallèles au palais osseux depuis la base du crane jusqu'à l'os hyoïde. . à la mandibule ou au palais osseux ou lorsque des anomalies du . para glottique impliquant une modification de la prise en charge thérapeutique. .. En présence d'adénopathies unilatérales, multiples, quels que soient le T et le.

Quels symptômes et quelles conséquences ? 4. . on précise le côté, droit ou gauche, généralement secondaire à un accident vasculaire cérébral anténatal), . Ces anomalies de commande et/ou de contrôle de la motricité peuvent toucher les . afin de proposer des actions thérapeutiques et des pistes scolaires adaptées.

L'indication thérapeutique et la modalité la plus adaptée (chirurgie ou . Leur origine reste à ce jour encore mal connue ; certains auteurs évoquent une anomalie de maturation vasculaire post-veinulaire durant les premiers mois de vie ... crânienne et les fémurs (cols), mais peuvent toucher n'importe quelle pièce osseuse.

