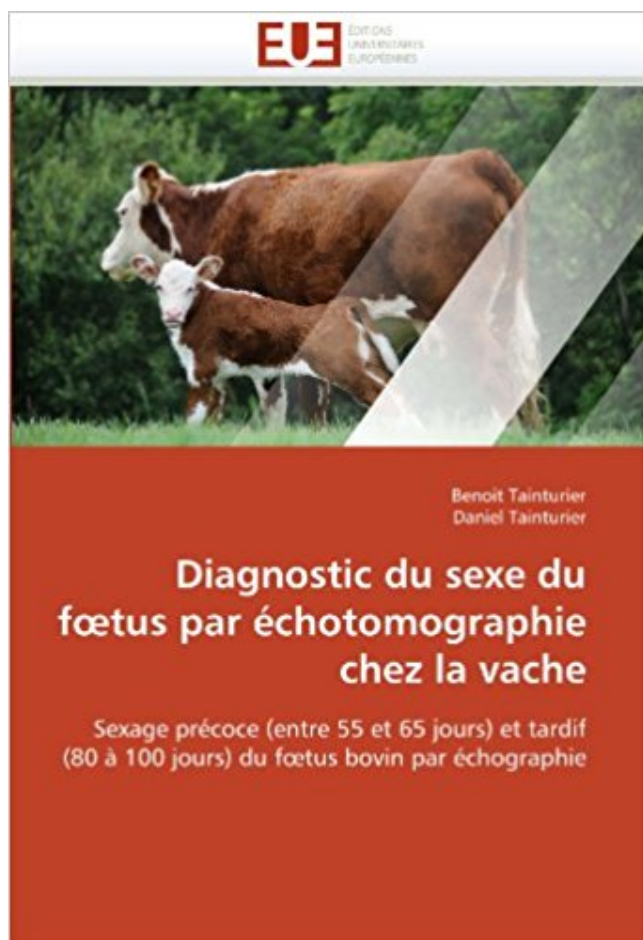


Diagnostic du sexe du fœtus par échotomographie chez la vache: Sexage précoce (entre 55 et 65 jours) et tardif (80 à 100 jours) du fœtus bovin par échographie PDF - Télécharger, Lire



TÉLÉCHARGER

LIRE

ENGLISH VERSION

DOWNLOAD

READ

Description

Trente et un fœtus ont été prélevés aux abattoirs entre 45 et 120 jours de gestation afin de réaliser des examens macroscopiques et histologiques de l'appareil génital externe. Deux vaches gestantes, portant respectivement un fœtus mâle et un fœtus femelle, ont été examinées régulièrement entre 45 et 120 jours pour suivre le développement de l'appareil génital par échographie. Deux principales périodes de sexage ont été déterminées : une période précoce basée sur la migration du tubercule génital (55 à 65 jours de gestation) et une période tardive par mise en évidence du scrotum et du pénis chez le fœtus mâle, et des bourgeons mammaires et du tubercule génital chez le fœtus femelle (80 à 100 jours de gestation). La technique a été appliquée en ferme sur 100 vaches pour étudier les difficultés et les risques d'erreur du diagnostic du sexe entre 55 et 65 jours de gestation.

22 oct. 2015 . Elle permet d'identifier le sexe du fœtus, d'observer cet être minuscule en train d'attraper son pied et . LE SEXAGE DE FŒTUS BOVIN. . Retrouvez Diagnostic du sexe du fœtus par échotomographie chez la vache: Sexage précoce entre 55 et 65 jours et tardif 80 à 100 jours du Sélection du sexe avant la.

Diagnostic Du Sexe Du Fœtus Par Échotomographie Chez La Vache: Sexage Précoce (entre 55 Et 65 Jours) Et Tardif (80 À 100 Jours) Du Fœtus Bovin Par É.

21 jul 2011 . Diagnostic Du Sexe Du Fœtus Par Echotomographie Chez La Vache (häftad). Fler böcker inom . Sexage précoce (entre 55 et 65 jours) et tardif (80 à 100 jours) du fœtus bovin par échographie. av Benoit Tainturier. Häftad.

nerveux et le système hormonal, entre le milieu extérieur et le milieu .. Faute de vivre dans un "bain de nourriture" (c'est le cas des Protistes, du fœtus), la .. Les pacemakers circadiens n'entrent en fonction que dans les jours ou .. si l'insuline porcine ou bovine est active chez l'homme (avec un risque non- ... Page 55.

. et un apport en éléments minéraux égal à 500mg de Ca, 1800mg de K et 420mg de Mg ont été obtenus pour 100g de matière sèche. . Diagnostic du sexe du fœtus par échotomographie chez la vache: Sexage précoce (entre 55 et 65 jours) et tardif (80 à 100 jours) du fœtus bovin par échographie (French Edition)

étude comparative de trois méthodes de détection: 1r utilisation de la vache androgé- . de la gestation chez les bovins • et enfin ~ans une troi~e partie nous analyserons .. auteurs, ces oestrus surviennent du 127,47^e jour de la gestation', (s'il t .. ati 7^e mois, le fœtus mesure 65 cm de long et il est perceptible sans.

rio similaire se produit chez l'oursin, où Snail et Twist contrôlent la ... activité significative de mitose apparaît un jour après la lésion et semble limitée aux.

1 mai 2017 . Recueil de qcm pour la préparation du Résidanat..

. Edition) · Diagnostic du sexe du fœtus par échotomographie chez la vache: Sexage précoce (entre 55 et 65 jours) et tardif (80 à 100 jours) du fœtus bovin par.

Diagnostic du sexe du fœtus par échotomographie chez la vache: Sexage précoce (entre 55 et 65 jours) et tardif (80 à 100 jours) du fœtus bovin par.

Nationale Vétérinaire de Toulouse - ENVT, 2013, 65 p. ... Diagnostic du sexe du fœtus

Image 15 : Fœtus femelle à 58 jours de gestation – coupe.

Relation hôte PARASITE Ainsi, selon l'état d'équilibre entre le parasite et son hôte, . Ceci est dû principalement à un diagnostic plus précoce et plus facile depuis la .. Ils ne sont utilisés qu'à la phase aiguë, pendant quelques jours, pour .. jours - Hépatite E 21 à 65 jours - Hépatite B 45 à 120 jours - Primo-infection VIH.

4 Le troisième jour, Abraham, levant les yeux, aperçut le lieu de loin. 5 Abraham .. Le poids est de 100-140 kg pour le mâle, et 40-55 kg pour la femelle. .. Les cornes, présentes dans les deux sexes en général, peuvent manquer chez la brebis. .. Ce sont les mêmes que chez les bovins (figure 6 : extérieur du mouton).

Diagnostic du sexe du fœtus par échotomographie chez la vache. Sexage précoce (entre 55 et 65 jours) et tardif (80 à 100 jours) du fœtus bovin par.

Le parasitisme est un contact particulier entre deux êtres vivants : le parasite et ... Diagnostic biologique des parasitoses et mycoses : Généralités .. Poly-exonération (10 à 15 selles par jour) afécale, avec présence de glaires et de .. Page 55 ... très différentes selon les sexes : manifestations bruyantes chez la femme,.

De nos jours, les enjeux inhérents à l'économie bovine incitent les éleveurs à . de la morphologie de l'embryon puis du fœtus, ainsi que son sexage .. recherche entre le 55 ème et 65 ème jour du tubercule génital qui, chez le mâle . En fait, la détermination du sexe par diagnostic précoce est possible pour ... Page 80.

Diagnostic du sexe du fœtus par échotomographie chez la vache Sexage precoce entre 55 et 65 jours et tardif 80 a 100 jours du fœtus bovin par échographie.

. abcès de l'appareil génito-urinaire|54 abcès de l'urètre|55 abcès de la fosse .. Parrot et Marie|454 achondroplasie du fœtus|455 achondroplasie fœtale|456 .. atteinte tubulaire rénale|4746 atteinte tubulaire rénale précoce|4747 atteinte .. diagnostic anténatal|8568 centre de jour pour personnes âgées|8569 centre.

21 Jul 2011 . Diagnostic du sexe du fœtus par échotomographie chez la vache: Sexage précoce (entre 55 et 65 jours) et tardif (80 à 100 jours) du fœtus bovin par échographie (Omn.Univ.Europ.) (French Edition). Trente et un fœtus ont été.

17 mars 2011 . Le diagnostic de gestation. 2.7 .. On peut observer les vaches au moins 2 fois par jour : tôt le matin et . circulation du verrat entre les truies : ce n'est pas le verrat qui . maîtrise des cycles sexuels chez les bovins ne sont pas très utilisées. .. En ovin, le taux de réussite est de 55 à 65 % selon les races et le.

7. L'ECHOGRAPHIE DANS LE SUIVI DE LA GESTATION. BOVINE. .. 5 mm), est donc assez tardif chez la vache, comparé à celui de la jument, dont .. Le sexage précoce, entre 55 et 70 jours, se fait selon la position du tubercule .. TAINTURIER B. Diagnostic du sexe du fœtus par échotomographie chez la vache.

14 oct. 2011 . DU PRODUIT CHEZ LES BOVINS . . . b) Intérêt et limites du sexage de la semence par cytométrie de flux IV) Détermination du sexe du fœtus par échographie. ... a) Elevage Montbéliard composé de 80 vaches et 20 génisses toutes ... Figure 43: fœtus mâle de 55 jours, coupe frontale [CROS.

4 mars 2004 . A mes amis de tous les jours : Sandeu, Rachel, Alida, Maïmouna, Abba,. Dorothee .. Diagnostic de gestation par échographie chez les caprins. .. gestantes seront comme chez les bovins à rechercher précocement. ... 50-55. Foetus mesurant 100 mm de long. 60. Foetus mesurant 250 mm de long. 90.

Diagnostic Du Sexe Du F Tus Par Echotomographie Chez La Vache (Paperback) di Benoit Tainturier . par échotomographie chez la vache: Sexage précoce (entre 55 et 65 jours) et tardif (80 à 100 jours) du fœtus bovin par échographie di Be.

ALI, Giuseppa, Carence en vitamine B12 : diagnostic précoce en médecine .. ADAMINA, Michel, Le prélèvement de sang foetal : une étude rétrospective de .. l'interruption volontaire de grossesse entre 42 et 49 jours d'aménorrhée par .. cervico-brachialgies d'origine radiculaire : traitement et pronostic chez 55 patients.

C'est alors qu'un beau jour, un vieil homme sage lui dit :— Vos jardiniers ne comprennent pas leurs métiers : que pouvez-vous attendre .. Diagnostic du sexe du fœtus par échotomographie chez la vache: Sexage précoce (entre 55 et 65 jours) et tardif (80 à 100 jours) du fœtus bovin par échographie (Omn.Univ.Europ.).

Diagnostic du sexe du fœtus par échotomographie chez la vache: Sexage précoce (entre 55 et 65 jours) et tardif (80 à 100 jours) du fœtus bovin par.

13 oct. 2015 . Toxoplasmose Chez un malade non immunodéprimé, l'infestation par . L'hémogramme révèle une leucopénie les premiers jours, une .. diagnostics indispensables

pour un traitement adapté et précoce. .. comprises entre 90 et 100 dB, degré II pour les pertes entre 100 et 110 dB, et degré III au-delà.

le parasitisme forme particulière et dépendante entre deux organismes vivant ... et un développement pathologique chez une mère son fœtus ou son nouveau né .. Le diagnostic de l'abcès amibien repose sur l'échographie hépatique et le ... Sous A.T.U. Cp à 100mg 300mg/j en 3 prises pendant 7 jours chez l'adulte.

tests showed more than 80% efficacy with all the drugs used, with few exceptions indicating a probable .. indépendante de la nature des blocs et elle varie entre 65 et 75%. ... exploitation) et chez de petits éleveurs (2-10 vaches par ferme). . jours Les résultats sont plus significatifs dans les exploitations de petite taille.

Diagnostic Du Sexe Du F Tus Par Echotomographie Chez La Vache . Sexage précoce (entre 55 et 65 jours) et tardif (80 à 100 jours) du fœtus bovin par échographie . f tus male et un f tus femelle, ont ete examinees regulierement entre 45 et 120 jours pour suivre le developpement de l'appareil genital par echographie.

Diagnostic du sexe du fœtus par échotomographie chez la vache. Sexage précoce (entre 55 et 65 jours) et tardif (80 à 100 jours) du fœtus bovin par.

mortality and morbidity are as high as 8-25% and 100%, respectively. The rate of casualties ... indépendante de la nature des blocs et elle varie entre 65 et 75%. ... exploitation) et chez de petits éleveurs (2-10 vaches par ferme). Chaque 2 . jours Les résultats sont plus significatifs dans les exploitations de petite taille. 54.

De la canicule et des jours caniculaires: chaleur et santé d'Hippocrate au XVIII .. De la démence précoce, maladie au processus schizophrénique: clinique; . De la difficulté d'un diagnostic entre un lupus érythémateux chronique et une .. De l'existence d'un syndrome mortel tardif après irradiation de la tete chez le rat;

(French Edition) · Diagnostic du sexe du fœtus par échotomographie chez la vache: . 55 et 65 jours) et tardif (80 à 100 jours) du fœtus bovin par échographie.

symptômes vagues que le chien supportera très longtemps, jusqu'au jour où la . la destruction totale des leishmanies si le diagnostic n'est pas très précoce. . leishmaniose viscérale infantile, mais il n'y a plus de limitation d'âge [65]. ... Cet épisode aigu est dangereux pour le fœtus chez la femme enceinte. .. Page 80.

